012 MAR

STA(O)

012 MAR

# EXPOSÉ DES TITRES

ET

# TRAVAUX SCIENTIFIQUES

DU

DOCTEUR PIERRE MARIE

PARIS

MASSON ET Cie, ÉDITEURS

LIBRAIRES DE L'ACADEMIE DE MÉDECINE

120, BOULEVARD SAINT-GERMAIN

11

1560

STA(6)
ROYAL COLLEGE OF PHYSICIANS
LIBRARY
CLASS 012 MAK
ACCN.
SOURCE
DATE

# TITRES

## TITRES ET FONCTIONS

1876. — Externe des hôpitaux.
1878. — Interne des hôpitaux.
1883. — Chef de clinique à la Salpêtrière (professeur Charcot).
1885. — Chef de laboratoire adjoint à la Salpêtrière.
1888. — Médecin du Bureau central.
1889. — Professeur agrégé.

## SOCIÉTÉS SAVANTES

Membre titulaire de la Société de Biologie.

Membre titulaire de la Société médicale des Hôpitaux.

Membre fondateur et secrétaire général de la Société de Neurologie.

Membre de la Société de Psychologie physiologique.

Membre titulaire de la Société Clinique.

Membre honoraire et ancien archiviste de la Société Anatomique.

Membre correspondant de la Société royale de Médecine de Londres (juin 1896).

Membre correspondant du Verein für Innere Medicin de Berlin (mars 1902).

Membre honoraire de l'Académie de médecine de New-York (février 1904).

Membre correspondant de la Société de Neurologie et de Psychiatrie de Vienne.

Membre correspondant de la Société royale de Médecine de Budapest.

Membre honoraire de la Société des Médecins tchèques, à Prague.

Membre correspondant de la Société de Neurologie et de Psychiatrie de Moscou.

Membre correspondant de la Société des Médecins finlandais.

Membre correspondant de la Société néerlandaise de Psychiatrie et de Neurologie.

Membre correspondant de la Société Médico-Chirurgicale de Bologne.

## ENSEIGNEMENT

1890-91. — Cours complémentaire de pathologie interne à la Faculté de médecine.

1893. — Cours complémentaire de pathologie interne à la Faculté de médecine.

1895. — Remplacement pendant un an du professeur Germain Sée à la Clinique médicale de l'Hôtel-Dieu.

1897. — Cours complémentaire de pathologie interne à la Faculté de médecine.

Depuis 1897, grâce à l'autorisation de M. le Doyen et du Conseil de la Faculté de médecine, j'ai pu faire presque chaque année, dans un des amphithéâtres de la Faculté, une série de douze à quinze leçons sur les **Maladies chroniques** et les **Maladies de la Nutrition**.

# TRAVAUX SCIENTIFIQUES

## DESCRIPTION D'ENTITÉS MORBIDES NOUVELLES

J'ai donné, tant au point de vue clinique qu'au point de vue anatomo-pathologique, la première description méthodique de plusieurs entités morbides qui jusqu'alors étaient inconnues du public médical.

Ces entités sont :

L'**Acromégalie;**

L'**Ostéoarthropathie hypertrophiante pneumique;**

La **Spondylose rhyzomélique;**

La **Dysostose cléido-cranienne héréditaire;**

L'**Amyotrophie Charcot-Marie;**

L'**Hérédo-Ataxie cérébelleuse.**

Sans prétendre avoir décrit, en tant qu'entité morbide nouvelle, l'**Achondroplasie,** je crois être en droit de rappeler que la description que j'en ai fournie, *chez l'adulte,* a été la première en date, et a permis dans la suite de reconnaître et de publier un grand nombre de cas de cette affection chez des individus vivants.

J'ai, en outre, fait connaître un certain nombre d'autres entités morbides qui, décrites à l'étranger, étaient encore inconnues parmi nous. C'est ainsi que j'ai publié le premier cas, en France, des affections suivantes :

**Paramyoclonus multiplex;**

**Maladie de Thomsen** (en collaboration avec M. G. Ballet);

**Migraine Ophthalmoplégique** (en collaboration avec M. Parinaud);

**Cyphose hérédo-traumatique** (en collaboration avec M. Astié);

J'ai également publié le premier cas, en France, de :

**Guérison du Myxœdème par ingestion de corps thyroïde de mouton.**

Les descriptions que j'ai données de l'**Ostéite hypertrophiante de Paget** et de la **Neurofibromatose,** n'ont pas été sans aider à la vulgarisation de ces affections.

**Sur deux cas d'Acromégalie** *(Hypertrophie singulière non congénitale des extrémités supérieures, inférieures et céphalique).*

*Revue de Médecine*, tome VI, avril 1886, page 297.

Dans ce travail a été, pour la première fois, isolée et décrite dans son ensemble, sous le nom d'*Acromégalie,* une « hypertrophie singulière, non congénitale, des extrémités supérieures, inférieures et céphalique constituant une entité morbide spéciale ».

Ce travail, exclusivement clinique, était basé sur l'examen de deux femmes que j'avais observées à la Salpêtrière, dans le service de mon maître M. Charcot.

FIGURE 1. — Photographie du premier cas d'Acromégalie qui s'est offert à mon examen. L'aspect des mains et celui de la face sont caractéristiques.

FIGURE 2. — Photographie de la même malade, de profil.

Bien que l'examen simultané de ces deux malades m'eût persuadé qu'il devait s'agir là d'une entité morbide spéciale, l'incertitude où je me trouvais de la nature de cette affection était grande, aussi avais-je cru devoir m'atta-

cher avec un soin tout particulier à discuter le diagnostic différentiel entre l'Acromégalie et d'autres entités morbides que l'on pouvait craindre de voir confondre avec elle : *Myxœdème, Leontiasis ossea, Ostéite déformante de Paget.*

### **L'Acromégalie** *(Étude clinique).*

*Progrès médical,* 1889.

Dans cette seconde publication qui parut trois ans après la première, ayant eu l'occasion de voir plusieurs autres malades, je me trouvai en état de donner de l'Acromégalie une description plus complète, de sorte que, dans la suite, un grand nombre de cas de cette maladie ont pu être reconnus et publiés par les médecins de différents pays.

Je crois devoir reproduire ici les passages les plus importants de cette description :

« Les *mains* sont énormes, de véritables battoirs, cependant leur forme générale est presque régulière, mais camarde, leur largeur étant un peu hors de proportion avec leur longueur.

« Les *doigts* présentent la forme dite « en saucisson » ; souvent renflement manifeste de l'articulation de la phalange avec la phalangine (assez analogue aux nodosités de Bouchard), avec un certain aplatissement du doigt dans le sens antéro-postérieur. Les plis de la main sont extrêmement accentués et bordés par d'énormes bourrelets. L'hypertrophie porte non seulement sur le squelette, mais d'une façon très marquée aussi sur les parties molles ; cette hypertrophie des parties molles est surtout développée au niveau du talon de la main et du bord cubital de celle-ci ; il y a là, vers la partie interne de l'éminence hypothénar, une volumineuse masse de chair, qu'on isole aisément du V^e^ métacarpien. Les ongles sont aplatis, plutôt élargis, mais courts, souvent ils semblent trop petits, par suite de l'augmentation de volume des doigts ; ils sont nettement striés en long, leurs bords latéraux sont quelquefois recourbés vers en haut (quand on considère la main, la paume appliquée sur une table).

« Le *poignet* est, en général, lui aussi, un peu augmenté de volume, mais à un degré moindre que la main ; il est plus rare que l'*avant-bras* participe à l'hypertrophie et ce n'est guère que dans ses parties tout à fait inférieures ; le

*bras* conserve son volume ordinaire, quelquefois même il paraît moins gros par suite de la flaccidité des chairs.

« Du côté des *membres inférieurs,* mêmes caractères; les *pieds* sont énormes, camards; au niveau de leur bord externe, la masse des chairs forme un énorme bourrelet. Le *tendon d'Achille* pourrait se montrer augmenté de volume (Saucerotte). Les *malléoles* sont, en général, plus ou moins augmentées de volume; de même, mais à un degré déjà moindre, la tête du péroné et le plateau du tibia. D'ailleurs, le volume de la jambe proprement dite ne se trouve pas notablement accru. Les *genoux* se montrent souvent saillants, en avant, par suite de l'augmentation de volume de la rotule et de celle des condyles du fémur. Quant au diamètre de la *cuisse,* il n'est pas modifié.

FIGURE 3. — Photographie de la seconde malade que j'ai eu l'occasion d'observer lors de la publication du premier Mémoire sur l'Acromégalie

« L'*extrémité céphalique* présente, elle aussi, une augmentation de volume, surtout marquée pour les parties les plus saillantes de la *face*. Le *crâne* est peu altéré dans sa forme et ses dimensions, ou du moins ses altérations sont peu apparentes; la *face*, au contraire, se montre allongée verticalement. Le *front* est ordinairement plutôt bas, avec une saillie très prononcée des rebords et des apophyses orbitaires (due surtout à la dilatation des sinus frontaux). Les *paupières* sont souvent allongées, quelquefois épaissies, leurs cartilages tarses peuvent être hypertrophiés. Le *nez* présente une augmentation manifeste de toutes ses dimensions; il est énorme, et, chez plusieurs malades, je lui ai vu prendre très nettement la forme « en pied de marmite. » Les *joues* sont, en général, plates et allongées. Les *pommettes*

assez saillantes et volumineuses (non par hypertrophie des os malaires, mais par dilatation des sinus maxillaires; cette saillie des pommettes est d'ailleurs en partie masquée par l'allongement de la face). L'augmentation de volume de la *lèvre inférieure* contribue pour une grande part à donner aux malades cette physionomie si singulière qui permet de les reconnaître à distance et du premier coup d'œil; cette lèvre est proéminente et fortement renversée en dehors. La lèvre supérieure peut être, elle aussi, un peu épaissie, mais non d'une façon comparable à ce qui a lieu pour la lèvre inférieure. Le *menton* est très saillant en bas et en avant, il est gros et massif; d'ailleurs, le maxillaire inférieur tout entier est considérablement augmenté de volume, et comme le maxillaire supérieur ne subit pas les mêmes modifications, il s'ensuit un *prognathisme* souvent très accentué. Par suite de l'exagération des dimensions du maxillaire inférieur, toute la face se trouve avoir une hauteur considérable et prend ainsi la forme d'un *ovale allongé*. Quant aux *dents,* elles ne subissent dans leur volume aucune modification, mais, par suite de l'accroissement du maxillaire inférieur, on peut les voir au niveau de celui-ci s'écarter un peu les unes des autres. La *langue* présente des dimensions énormes, et dans certains cas on peut évaluer son volume au double de celui qu'elle a à l'état normal, mais sa forme reste toujours parfaitement régulière, l'augmentation se fait dans tous les sens, moins peut-être dans le sens de la longueur que dans ceux de la largeur et de l'épaisseur. Ces modifications des lèvres et de la langue gênent parfois la prononciation des malades.



FIGURE 4. — Photographie du visage de cette malade vu de face.

« Quant aux *oreilles*, elles ne se comportent pas toujours de la même façon, quelquefois leurs dimensions sont tout à fait ordinaires; chez d'autres malades, au contraire, elles sont notablement augmentées.

« Mais ce serait une grave erreur de croire que, lorsqu'on a signalé ces phénomènes, si singuliers il est vrai, du côté des extrémités, on a présenté un tableau complet de la maladie; loin de là. Nous allons voir, en effet, que presque tous les appareils éprouvent des modifications plus ou moins accentuées.

« L'état du *rachis* doit notamment être décrit avec soin si l'on veut avoir une idée exacte de l'aspect du malade, car il influe considérablement sur son attitude.

« Pour peu que l'affection soit suffisamment prononcée, il existe une *cyphose* très marquée de la partie supérieure de la région dorsale, les malades *ont la tête enfoncée dans les épaules,* et leur *gros dos* est souvent le sujet de plus d'une moquerie.

« Assez souvent aussi on constate un certain degré de *scoliose,* mais celle-ci est beaucoup moins accentuée que la cyphose; enfin, il peut exister, à la partie lombaire, un peu de *lordose,* celle-ci semblant surtout être de nature compensatrice. Quant aux *vertèbres* elles-mêmes, je ne peux pas entrer dans le détail de leur description; qu'il me suffise de dire qu'elles sont très hypertrophiées.

« Le *cou* est généralement gros et large; j'ai déjà dit combien il était court, de telle sorte que cette brièveté du cou coïncidant avec la longueur du menton et la cyphose, il n'est pas rare de voir le menton de ces malades reposer sur la face antérieure du sternum.

« Quant au *corps thyroïde*, je ne saurais actuellement dire comment il se comporte; tout ce que je peux affirmer, c'est que s'il semble parfois un peu atrophié, il ne fait cependant jamais défaut.

« Le *thorax* présente également des caractères particuliers. Sans insister ici sur l'augmentation de volume des clavicules, du sternum et des côtes, j'indiquerai les énormes dimensions de la circonférence thoracique, l'obliquité des *côtes,* le développement de leurs cartilages, d'où quelquefois une apparence analogue à celle du chapelet rachitique; assez souvent on voit les dernières côtes fortement renversées en dehors. La *forme* du thorax est des plus singulières quand l'affection est bien prononcée; en effet, cette partie du squelette se montre aplatie latéralement et, au contraire, saillante dans le sens antéro-postérieur; la partie sternale est très proéminente et très oblique de haut en bas, d'arrière en avant, l'appendice xyphoïde est énorme, et son extrémité libre fait saillie au-dessus du plan du sternum.

« Quand on dit au malade de faire une forte inspiration, le mouvement de projection en avant de la partie inférieure du thorax est tout à fait étrange. Chez ces individus, la respiration semble être surtout diaphragmatique.

« Je ne veux pas insister davantage sur les déformations présentées par le squelette, elles méritent de faire à elles seules l'objet d'un travail spécial, et je me bornerai, en terminant, à rappeler l'aspect un peu massif du *bassin*.

« Les *articulations* sont, en général, assez saillantes, parfois noueuses; elles sont fréquemment le siège de craquements, souvent aussi de douleurs qui peuvent être assez vives.

« Quant aux *muscles,* s'il est vrai qu'à la période cachectique de l'affection ils se montrent flasques et émaciés, peut-être n'en est-il pas de même dans les périodes initiales, et ce que je peux affirmer, c'est que deux de mes malades, dont la taille ne s'élevait d'ailleurs pas au-dessus de la moyenne, jouissaient d'une *force musculaire très supérieure à la normale.*

« Si nous passons en revue les différents appareils, nous constatons qu'un certain nombre présentent quelque chose d'anormal.

« Dans la sphère des phénomènes *sensitifs,* le symptôme le plus notable est la *céphalalgie;* celle-ci se montre dans le plus grand nombre des cas (mais non dans tous), elle peut être très intense, et deux de mes malades, qui n'avaient prêté que très peu d'attention à leur difformité, étaient venus réclamer les soins médicaux, uniquement pour leur céphalalgie. J'ai parlé plus haut des *douleurs articulaires* qui peuvent s'observer.

« Du côté des *sens spéciaux,* c'est la *vue* qui est le plus souvent et le plus manifestement atteinte; et quand la maladie est suffisamment avancée on peut observer une *cécité* complète par suite de la compression exercée sur les nerfs optiques par la tumeur pituitaire; ou bien, dans les cas moins accentués, il n'y a que de très légers troubles visuels, et déjà cependant il est possible à l'ophthalmoscope de trouver les indices d'une *névrite optique.*

« L'*ouïe* peut également être affectée; quant au *goût* et à l'*odorat,* nous savons peu de choses à leur égard.

« La *peau* est, en général, flasque, quelquefois sèche, le plus souvent elle présente une coloration jaune-brun, parfois légèrement olivâtre, surtout marquée aux paupières. Quelquefois elle est le siège de vergetures; deux de mes malades portaient quelques grains de molluscum pendulum, il est probable que ce n'est là qu'une lésion banale ne dépendant en rien de l'acromégalie. Les *cheveux* et les *poils* étaient, dans tous les cas que j'ai observés, gros et rudes.

« Le *larynx* est généralement augmenté de volume, et vraisemblablement, comme corollaire de cette augmentation de volume, la *voix* est *forte* et généralement très *grave;* chez un de mes malades son étendue était de $mi_0$ à $ut_3$.

« Au point de vue de l'*appareil digestif,* je signalerai l'*appétit* presque insatiable observé chez certains malades, et aussi la *soif* non moins vive.

Ces phénomènes ne sont d'ailleurs pas constants, je les ai observés plusieurs fois, d'autres auteurs les ont notés ; ils existent chez le malade que je suis actuellement, mais celui-ci est *diabétique;* est-ce au diabète qu'il faut attribuer la polyphagie et la polydypsie, ou à l'acromégalie seule ? je ne saurais le dire; enfin le diabète est-il une complication ordinaire dans l'acromégalie? c'est encore une question que je ne saurais trancher faute de documents. Je dois me borner aujourd'hui à signaler ces faits.

« Mêmes remarques pour la quantité des *urines* qui, dans quelques cas, s'est montrée extrêmement abondante.

« Quant aux organes de la *circulation,* je citerai, parmi les modifications qu'ils présentent, l'augmentation de volume du *cœur* qui, je crois, est fréquente, et la tendance aux dilatations veineuses (*varices, hémorrhoïdes*) qui se retrouvent plus ou moins accentuées chez la plupart des malades, sinon chez tous.

« L'*appareil génital* n'est pas non plus indemne ; la *verge,* qui, suivant la remarque fort juste de M. Erb, « est aussi un ακρον », a quelquefois (Brigidi Klebs et Fritsche, mon malade espagnol) des dimensions supérieures à la normale, mais non d'une façon constante. Le plus souvent, il existe, chez l'homme, une diminution du *désir* et de la *puissance* qui peut aller jusqu'à l'abolition complète. Chez la femme, le phénomène capital, sur lequel j'ai d'ailleurs insisté dans mon premier travail, est la *suppression des règles ;* c'est presque toujours là un phénomène précoce, à tel point que, dans bien des cas, on peut le considérer comme initial et faire dater de son apparition le début de la maladie. Au point de vue anatomique, je signalerai l'augmentation d'épaisseur des parties molles des organes génitaux externes (Erb), les dimensions inusitées du *clitoris* dont le prépuce est épaissi, la largeur du vagin et celle du cul-de-sac postérieur (Freund). On peut également, chez la femme, constater l'inappétence génitale.

« Les *fonctions psychiques* sont le plus souvent bien conservées, la bonne humeur des malades contraste même parfois avec leur misérable état ; dans d'autres cas, ils tombent dans la mélancolie qui peut même les conduire au suicide.

« Tel est dans ses principaux traits l'aspect clinique de l'acromégalie. Pour ce qui est de son *évolution,* elle est d'une durée fort longue, 20, 30 ans, et plus encore. Le *début* semble, dans la majorité des cas, se faire entre 20 et 26 ans, mais jusqu'à présent nous manquons de données certaines sur ce sujet.

« En terminant, je disais qu'au point de vue de l'anatomie pathologique c'est surtout le tissu spongieux des os longs qui est le siège du processus hypertrophique, de telle sorte qu'on peut établir la formule suivante : « Dans les *membres* des acromégaliques, l'hypertrophie se montre de préférence *sur les os des extrémités* et *sur les extrémités des os.* »

### Sur deux types de déformation des mains dans l'Acromégalie.

*Société médicale des Hôpitaux de Paris,* 1er mai 1896.

Cette communication avait pour but de donner les raisons pour lesquelles je ne pouvais partager une opinion émise par MM. Brissaud et Meige, tendant à considérer le gigantisme et l'acromégalie comme étant une seule et même maladie, et à expliquer pourquoi je me refusais à admettre la formule suivante donnée par MM. Brissaud et Meige : « L'acromégalie est le gigantisme de l'adulte, le gigantisme est l'acromégalie de l'adolescent. »

Je ne croyais pas qu'il fût exact de dire que tous les géants soient des acromégaliques, et je rappelais que, sur 34 cas de gigantisme rapportés par Sternberg, 14 cas seulement ont trait à des acromégaliques. — On peut admettre cependant, avec Brissaud et Meige, que lorsque l'acromégalie débute dans l'adolescence, elle présente plus de tendance à produire le gigantisme, que lorsqu'elle débute dans l'âge adulte. — C'est ainsi que, dans le même ordre d'idées, je signalais les différences que peut présenter la main chez les acromégaliques, suivant l'époque à laquelle ils ont été atteints par cette maladie. Il y a lieu en effet de distinguer, chez les acromégaliques, deux aspects différents de la main : un type *en long* observé chez les sujets atteints d'acromégalie dans l'adolescence, et un type *en large* observé chez les sujets qui sont atteints seulement à l'âge adulte. Il ne faudrait pas, d'ailleurs, considérer cette règle comme immuable, car je rappelais qu'un de mes camarades de collège, qui avait débuté dans l'acromégalie à 21 ans et dont cependant la taille ne dépassait pas 1m,74, avait des mains présentant le plus beau type « en large » qui se pût voir.

## De l'Ostéo-Arthropathie hypertrophiante pneumique.

*Revue de médecine*, janvier 1890.

« En décrivant ici sous le nom d'ostéo-arthropathie hypertrophiante pneumique, le syndrome clinique dont il va être question, j'obéis à deux mobiles : je désire d'abord débarrasser le champ de l'acromégalie de faits qui l'encombraient en pure perte, puisqu'ils ne lui appartiennent pas, et qui risquaient ainsi de créer une confusion regrettable; j'ai cru, en outre, qu'il

FIGURE 5. — Mains d'une malade atteinte d'Ostéoarthropathie hypertrophiante pneumique. Les ongles sont « en verre de montre », les poignets sont le siège d'un gonflement qui indique assez leur participation au processus morbide.

était bon de classer ces faits erratiques en apparence, de les grouper pour en présenter une étude d'ensemble. »

Un certain nombre de cas d'ostéo-arthropathie pneumique avaient, en effet, été très improprement attribués à l'acromégalie, notamment celui des frères Hagner, publié par Friedreich. Les différences entre l'acromégalie et l'ostéo-arthropathie sont cependant telles qu'on peut affirmer qu'il n'existe entre ces deux affections aucune connexité.

« Dans l'ostéo-arthropathie pneumique les extrémités subissent des

déformations consistant essentiellement dans une augmentation de volume des phalanges unguéales des doigts ou des orteils; les ongles prennent l'aspect « en verre de montre » ou « hippocratique », ou en « bec de perroquet » ; ils sont ramollis. — Les autres segments des doigts et des orteils subissent à un moindre degré une augmentation de volume. Dans les cas où les lésions sont très prononcées, l'articulation du poignet, celle du cou-de-pied et celle du genou présentent également une hypertrophie et des déformations plus ou moins accusées ; le rachis peut également participer au processus morbide (cyphose). Il se produit en un mot de multiples altérations portant surtout sur les épiphyses et amenant une augmentation notable du volume de celles-ci.

Ces singulières déformations d'un bon nombre d'articulations des membres sont le plus souvent sous la dépendance d'une affection broncho-pulmonaire antérieure, d'où le terme *pneumique* employé pour caractériser l'origine du processus. Le cycle de celui-ci devrait donc être compris ainsi : 1° une lésion de l'appareil respiratoire permettant, sous l'influence de micro-organismes, la production à ce niveau de substances putrides ou fermentées (bronchite, pleurésie purulente avec ou sans empyème) ; 2° résorption et passage dans la circulation générale de ces substances produites au niveau de l'appareil respiratoire ; 3° action élective de ces substances sur certaines parties des os et des articulations déterminant les lésions de l'ostéo-arthropathie hypertrophique. Ce dernier fait ne présente certes rien d'invraisemblable, si l'on veut bien se souvenir de la précision avec laquelle, par un processus tout à fait analogue (microbes à part), la *goutte*, grâce à l'uricémie, frappe toujours ou presque toujours les mêmes points du système ostéo-fibreux.

FIGURE 6. — Pieds de la malade atteinte d'Ostéo-arthropathie hypertrophiante pneumique. — Ongles en verre de montre, pieds engorgés, gonflement de l'articulation tibio-tarsienne.

## Sur la Spondylose rhizomélique.

*Société médicale des Hôpitaux de Paris*, 11 février 1898.

## Sur la Spondylose rhizomélique.

*Revue de médecine*, avril 1898.

L'affection dont il s'agit est caractérisée, ainsi que son nom l'indique, par une soudure à peu près complète : 1° du rachis = *spondylose ;* 2° des articulations des membres = *rhizomélique*. Les publications sus-énoncées sont basées sur l'étude de 4 cas personnels de cette affection, ainsi que sur celles d'observations analogues antérieures émanant de Strümpell, de Koehler et de Beer.

Cette affection doit être nettement isolée du groupe des arthropathies rhumatismales vulgaires ; elle diffère notamment du rhumatisme chronique vulgaire en ce qu'elle présente une *soudure complète du rachis avec une ankylose plus ou moins prononcée des articulations de la racine des membres, les petites articulations des extrémités demeurant intactes,* ou du moins étant infiniment moins atteintes.

Cette *soudure du rachis* est complète dans la moitié inférieure du corps tout au moins ; dans la région cervicale la colonne vertébrale peut conserver, pendant assez longtemps, une certaine mobilité. Il existe en général un certain degré de cyphose portant surtout sur la région cervicale.

Quant à l'*ankylose des articulations de la racine des membres,* l'articulation qui est de beaucoup la plus atteinte, la seule en réalité qui soit le siège d'une ankylose complète, c'est l'*articulation coxo-fémorale*. Dans cette articulation il peut n'exister plus aucun mouvement, si minime qu'on veuille l'imaginer, l'articulation est fixée en adduction avec un léger degré de flexion.

Beaucoup moins affectée est l'*articulation scapulo-humérale;* elle n'est pas le siège d'une soudure comparable à celle de l'articulation coxo-fémorale. Cependant ses mouvements sont, dans les cas un peu accentués, considérablement limités ; c'est ainsi que les malades ne peuvent élever les bras au-dessus de l'horizontale et éprouvent une certaine difficulté à mettre la main sur leur tête.

Le *thorax* est, comme le bassin, aplati dans le sens antéro-postérieur ; à cette déformation se joint une *immobilité respiratoire,* les côtes n'éprouvent aucun mouvement pendant la respiration, celle-ci est presque exclusivement abdominale.

L'aspect de ces malades est très caratéristique : pour garder la position debout ils sont obligés de tenir les genoux dans un certain degré de flexion ; en effet le tronc, sans cet artifice, se trouvant notablement penché en avant par suite de l'ankylose en flexion de l'articulation coxo-fémorale, ne tarderait pas à entraîner le malade et le mettrait hors d'état de garder l'équilibre. La flexion des genoux vient corriger la flexion coxo-fémorale ; il en résulte une attitude en Z.

FIGURE 7. — Photographie du premier cas de Spondylose rhizomélique qui s'est offert à mon examen.

Dans le lit ces malades ne peuvent se coucher comme ils veulent, car la soudure du rachis en flexion sur le bassin tendrait, si leur dos s'appliquait sur le plan du lit, à projeter en l'air le bassin et les membres inférieurs.

Quant à la marche, elle présente un aspect tout particulier qui tient à ce que les articulations coxo-fémorales ne fonctionnant plus, la progression ne peut se faire que grâce aux mouvements des genoux et des articulations tibio-tarsiennes. Il semble qu'en réalité les malades soient des mannequins en bois dont les mouvements des jambes se feraient autour d'un axe unique transversal passant à la fois par les deux genoux. Cette affection s'observe presque exclusivement dans le *sexe masculin,* elle débute en général dans la première moitié de l'âge adulte. Elle est d'origine presque toujours infectieuse, souvent blennorragique, parfois tuberculeuse, etc.

Sa *marche* est lentement mais régulièrement progressive, du moins pendant une certaine période ; plus tard ses progrès sont infiniment plus lents. — L'ankylose des côtes vient donner au pronostic une certaine gravité ; lorsque ces malades contractent une affection pleuro-pulmonaire aiguë, celle-ci peut provoquer une terminaison fatale.

Le *diagnostic* de la spondylose rhizomélique doit être fait avec certaines formes de *Mal de Pott,* avec la *cyphose hérédo-traumatique* décrite par Bechterew, avec le *Rhumatisme chronique déformant,* surtout quand celui-ci

envahit la colonne vertébrale, mais ce dernier se distingue de notre spondylose par la participation des petites jointures des extrémités qui sont frappées les premières et le plus fortement. — En résumé il est permis aux cliniciens d'opposer à la polyarthrite déformante frappant les petites jointures des extrémités *(Polyarthrite déformante acromélique)*, le processus ankylosant qui frappe d'emblée le rachis et les articulations de la racine des membres *(spondylose rhizomélique)*.

Cette affection se présente en clinique avec des caractères si nettement

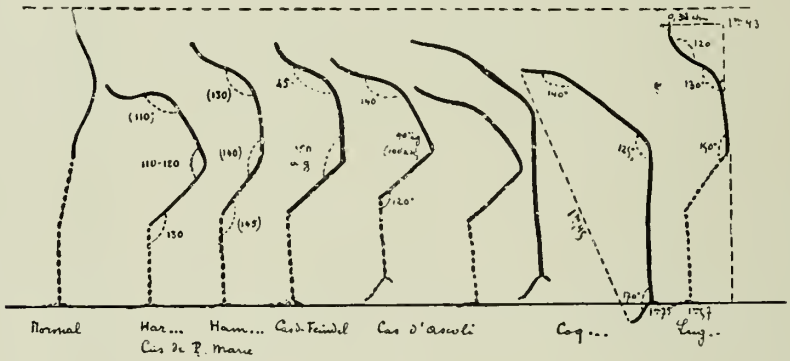


FIGURE 8. — Schéma montrant les différentes attitudes et les modifications de la taille dues aux déformations du rachis et à l'ankylose en flexion des hanches, dans les cas de spondylose rhizomélique publiés jusqu'en 1899.
La hauteur de tous les sujets, mesurée de la tête aux pieds, en suivant les contours de la colonne vertébrale, est supposée égale à celle du sujet normal. — Les portions de membres encore mobiles sont en pointillé.

différenciés, qu'on pouvait lui supposer *à priori* un substratum anatomique très spécial ; deux autopsies que nous avons faites à Bicêtre, en collaboration avec A. Leri, nous ont permis de mettre en relief les dissemblances anatomiques qui séparent cette affection des autres maladies ankylosantes de la colonne vertébrale. Nous avons pu ainsi expliquer les particularités symptomatiques et évolutives de l'entité morbide que nous avions cliniquement séparée du groupe confus des rhumatismes vertébraux. On trouvera au chapitre : « Anatomie pathologique » du présent exposé les résultats de ces recherches.

**La Dysostose cléido-cranienne héréditaire.**

Observation d'hydrocéphalie héréditaire (père et fils) par vice de développement du crâne et du cerveau.

En collaboration avec P. Sainton.

*Société médicale des Hôpitaux de Paris*, 14 mai 1897.

**Sur la Dysostose cléido-cranienne héréditaire.**

En collaboration avec P. Sainton.

*Revue Neurologique*, décembre 1898.

Il s'agit d'une curieuse malformation congénitale et héréditaire présentant les caractères essentiels suivants :

*A*) Un développement exagéré du *diamètre transverse du crâne* coïncidant avec un *retard dans l'ossification des fontanelles*. Le diamètre transverse du crâne chez ces malades oscillait entre 170 et 174 millimètres, alors que la moyenne normale est entre 149 et 160. Cette exagération du diamètre transversal donne au malade un facies dont la singularité s'accroît encore si l'on tient compte de ce fait que les bosses frontales sont très prononcées et séparées l'une de l'autre par une dépression verticale plus ou moins prononcée (suture métopique), que les bosses pariétales sont également très accentuées, au point de donner au crâne l'aspect natiforme. — La persistance des fontanelles est parfois très nette, même dans un stade avancé de l'âge adulte, et l'on peut percevoir des battements à leur niveau. — La voûte palatine est souvent ogivale, la dentition irrégulière.

*B*) Une *aplasie des clavicules* plus ou moins prononcée, ces os n'étant représentés que par un moignon osseux à chacune de leurs extrémités ; ces deux moignons se trouvent réunis par une portion fibreuse. Cette aplasie claviculaire, non soupçonnée par les malades, a pour conséquence de permettre un rapprochement tout à fait anormal des épaules et de diminuer considérablement la force d'élévation des bras.

*C*) La *transmission héréditaire* de ces malformations. Les 4 malades dont il est question dans ces publications se décomposaient ainsi : un père et son fils, une mère et sa fille.

Depuis la rédaction de ces différents mémoires destinés à constituer et à décrire cette nouvelle entité morbide, diverses publications ont été faites sur le même sujet, notamment par deux élèves du service deBicêtre.

L'une est la thèse de M. Pierre : *De la dysostose cléido-cranienne héréditaire*. Thèse de Paris, 1898.

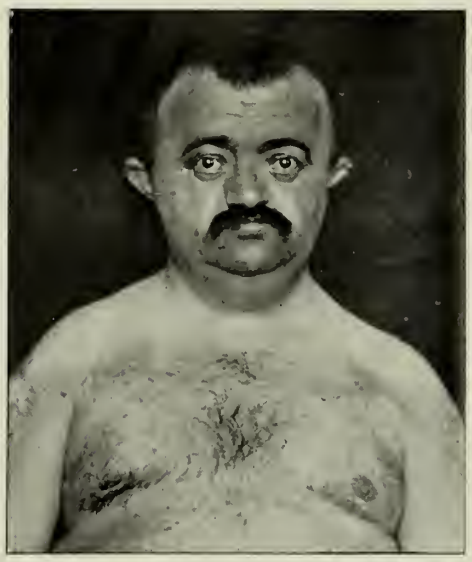

FIGURE 9. — Homme présentant les déformations caractéristiques de la dysostose cléido-cranienne : élargissement du crâne et de la face, aspect spécial de la région antérieure de la poitrine. Le fils de cet homme est porteur des mêmes malformations. Ce cas est le premier qu'il nous ait été donné d'observer, c'est celui sur lequel nous avons basé notre description.

FIGURE 10. — Fillette atteinte de dysostose cléido-cranienne héréditaire ; sa mère présentait les mêmes déformations : élargissement du crâne et de la face, mobilité exagérée des épaules.

L'autre, due à mon ancien interne M. Couvelaire, constitue la monographie la plus complète qui ait paru jusqu'alors sur cette affection : *la Dysostose cléido-cranienne héréditaire,* par A. COUVELAIRE, *Journal de Physiologie et de Pathologie générale,* juillet 1899.

Ce travail est basé sur l'étude de 31 cas de cette affection; sur ce nombre 3 cas sont personnels à M. Couvelaire, 4 proviennent du service de Bicêtre, les 24 autres ont été empruntés par M. Couvelaire à d'autres auteurs qui les avaient publiés sous des dénominations diverses sans parvenir à prendre une vue complète de la maladie dans son ensemble. Il ressort donc de cette étude que la dysostose cléido-cranienne héréditaire est une entité clinique et anatomo-pathologique parfaitement autonome.

**Sur une forme particulière d'Atrophie musculaire progressive souvent familiale, débutant par les pieds et les jambes et atteignant plus tard les mains.**

En collaboration avec J.-M. Charcot.
*Revue de médecine*, tome VI, février 1886.

Dans ce travail, basé sur l'étude de 5 observations personnelles, les auteurs, frappés par le singulier tableau clinique qu'offraient ces malades, ont pensé qu'il y avait lieu de grouper ces cas et de créer un nouveau type d'amyotrophie.

Cette tentative nosographique a été favorablement accueillie et cette forme d'amyotrophie porte depuis lors en France le nom de « type Charcot-Marie ». Elle a pris rang parmi les formes héréditaires des amyotrophies et constitue un des premiers exemples connus d'amyotrophie héréditaire familiale d'origine spinale; elle est, par conséquent, nettement distincte des formes héréditaires familiales de nature myopathique.

Les caractères principaux de cette affection sont les suivants : La maladie débute par les membres inférieurs et par les segments périphériques de ceux-ci ; dans la plupart des cas c'est par l'extenseur du gros orteil, ou bien par l'extenseur commun des orteils, ou bien encore par les péroniers latéraux. Du moins c'est là ce qui ressort des renseignements fournis par les parents des malades, mais en réalité il est fort probable que le début véritable se fait, non pas sur les muscles de la jambe, mais sur les muscles propres du pied, ainsi que, pour les membres supérieurs, qui sont pris plus tardivement, les premiers muscles atteints sont les muscles propres des mains. Si cette période passe généralement inaperçue, cela tient sans doute à ce que les troubles fonctionnels déterminés par l'atrophie des muscles intrinsèques des pieds sont trop légers pour que le malade en ait conscience.

Les muscles de la jambe se prennent peu à peu en totalité, les jumeaux semblent être conservés un peu plus longtemps que les autres, mais ils finissent, eux aussi, par être entièrement atteints par la dégénération. Dans tous ces muscles, l'affaiblissement et l'atrophie semblent marcher d'une façon parallèle.

Les muscles des cuisses conservent pendant beaucoup plus de temps leur force et leur volume. Parmi ces muscles celui qui semble être le plus atteint est le vaste interne.

Les muscles des mains ne se prennent qu'après un certain laps de temps, en moyenne 2 à 5 ans. L'atrophie des membres supérieurs débute par les interosseux, les éminences thénar et hypothénar, puis elle gagne les muscles de l'avant-bras. Le long supinateur semble être respecté.

FIGURE 11. — Jeune garçon atteint d'Amyotrophie Charcot-Marie, atrophie des muscles des jambes et des pieds (pieds tombants), atrophie des petits muscles des mains. Ce cas est le premier que nous ayons observé.

Tous les autres muscles du corps, notamment ceux du tronc, des épaules, du cou, de la face, sont absolument indemnes, de même que les muscles de la respiration.

Bien que le processus atrophique évolue d'une façon évidemment symétrique, il n'est pas rare d'observer une certaine prédominance sur un côté du corps.

Sur la plupart des muscles en voie d'atrophie il existe, de la façon la plus nette, des contractions fibrillaires d'intensité modérée.

Les réflexes tendineux sont au prorata du degré de conservation des muscles correspondants.

L'examen électrique montre, suivant que l'atrophie est plus ou moins accentuée, soit une inexcitabilité absolue, soit la réaction de dégénération, soit une simple diminution de l'excitabilité.

Les troubles vaso-moteurs sont ordinairement très intenses au niveau des parties les plus affectées, surtout aux membres inférieurs. La température est extrêmement abaissée dans les membres atteints.

On ne constate pas de rétractions fibreuses sur les muscles et les articulations au niveau desquels domine l'atrophie. Une des particularités de cette forme d'amyotrophie est la présence de *troubles de la Sensibilité*. Ces troubles consistent quelquefois en douleurs dans les membres, le plus souvent en diminution de la sensibilité au contact ou à la piqûre.

L'aspect des malades atteints de cette forme d'amyotrophie est très parti-

culier : il existe un contraste singulier entre les proportions du corps et de la racine des membres et celles des extrémités. Les pieds sont tombants, pas ou peu déviés quand ils ne reposent pas sur le sol, se plaçant au contraire en varus ou en valgus quand ils ont à soutenir le poids du corps. Les jambes, sans mollets, sont presque cylindriques, les condyles internes des fémurs font une saillie considérable, et lorsque les jambes sont tout à fait rapprochées elles ne sont au contact que par les malléoles et par la partie la plus interne des condyles ; au-dessous et au-dessus se voient de larges espaces vides, le supérieur provient de l'aplatissement causé au niveau de la partie interne de la cuisse par l'atrophie du vaste interne ; il existe là une « atrophie en jarretière » d'un caractère assez spécial. — Quant aux mains elles présentent de la façon la plus nette la griffe interosseuse.

FIGURE 12. — Jeune garçon atteint d'Amyotrophie Charcot-Marie. Atrophie très prononcée des muscles des jambes. Ce cas est le second que nous ayons observé.

FIGURE 13. Atrophie musculaire des petits muscles de la main chez un jeune garçon atteint d'Amyotrophie Charcot-Marie.

Les troubles fonctionnels ne sont pas moins caractéristiques quand l'affection est très avancée ; on retrouve, en effet, au plus haut degré, le

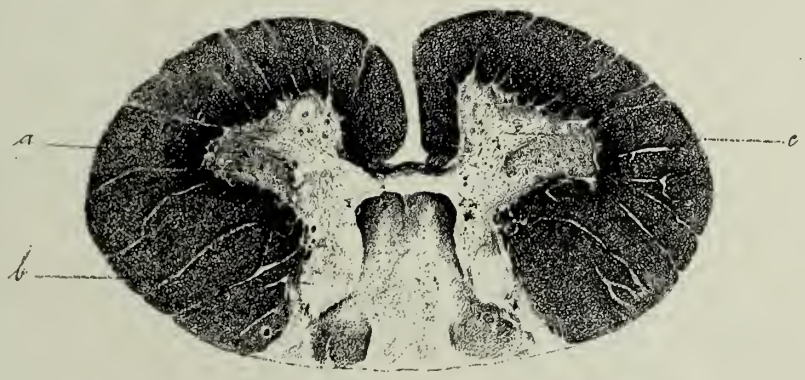


FIGURE 14. — Coupe de la moelle cervicale dans un cas d'Amyotrophie Charcot-Marie.

steppage lié à la paralysie des extenseurs du pied ; de plus, dans la station debout, les malades ne peuvent demeurer au repos, ils sont constamment obligés d'exécuter un piétinement sur place.

L'étiologie de cette forme d'amyotrophie présente cette particularité que le début a généralement lieu dans l'enfance ou dans l'adolescence et que cette affection est souvent héréditaire et familiale.

Dans ce travail initial, les auteurs émettaient l'opinion que cette amyotrophie était vraisemblablement d'origine spinale. Depuis cette époque plusieurs autopsies ont été faites,

FIGURE 15. — Coupe de la moelle dorsale inférieure dans un cas d'Amyotrophie Charcot-Marie.

FIGURE 16. — Coupe de la moelle lombaire dans un cas d'Amyotrophie Charcot-Marie. — Dans cette coupe, comme dans les deux précédentes, la sclérose des cordons postérieurs se montre avec une grande netteté.

notamment par M. Marinesco et par Pierre Marie; elles ont montré, outre l'atrophie et la disparition des grandes cellules des cornes antérieures, une sclérose des cordons postérieurs fort analogue dans sa localisation à celle du tabes vulgaire.

## Sur l'Hérédo-Ataxie Cérébelleuse.

*Semaine médicale,* 1893, page 444.

L'auteur s'est proposé de grouper certaines observations cliniques présentant un grand nombre de caractères communs, et ayant une réelle analogie avec ceux présentés par la maladie de Friedreich, mais en différant cependant d'une façon sensible par d'autres côtés. Il a pensé qu'il y avait lieu, au moyen de ces observations, d'édifier un type morbide nouveau, et en lui donnant le nom d'*Hérédo-ataxie cérébelleuse* il a voulu, d'un côté, rappeler les analogies avec la maladie de Friedreich, d'un autre côté, mettre en relief l'importance des altérations du cervelet qui semblent être essentielles dans cette affection.

FIGURE 17.— Haudeb... cadet, atteint d'hérédo-ataxie cérébelleuse, photographie instantanée pendant la marche.

Pour ce qui est des troubles moteurs, ceux-ci présentent en grande partie le même aspect que ceux de la maladie de Friedreich, tant pour les membres supérieurs que pour les membres inférieurs. Les réflexes rotuliens offrent au contraire des modalités très différentes de celles constatées dans cette maladie, ils sont en effet conservés, et parfois même exagérés; on a aussi (Sanger Brown) noté l'existence du clonus du pied.

De même, du côté des organes de la vision, il existe des symptômes tout particuliers : dans deux cas de Sanger Brown il existait un ptosis assez prononcé quoique incomplet, car par un effort le malade pouvait encore relever ses paupières ; le même phénomène existait chez l'aîné des deux frères observés par Klippel et Durante. Un bon nombre de cas ont présenté un degré plus ou moins prononcé de paralysie du muscle droit externe, parfois on constate un certain degré de strabisme interne, assez fréquemment aussi la difficulté de la convergence. Au contraire, dans la maladie de Friedreich, les paralysies oculaires manquent ou sont extrêmement rares (Rouffinet).

Les pupilles sont d'habitude égales, sans mydriase ni myosis, mais leurs réactions laissent souvent à désirer. Le réflexe à la lumière est lent

FIGURE 18. — Cervelet normal. Coupe sagittale oblique du cervelet à quelques millimètres en dehors de son implantation sur la protubérance.

FIGURE 19. — Cervelet dans un cas d'Hérédo-Ataxie cérébelleuse ; — les circonvolutions du cervelet, ainsi que la substance blanche centrale, sont manifestement atrophiées ; comparer cette figure avec la figure 18, qui représente un cervelet normal.

FIGURE 20.

FIGURE 21.

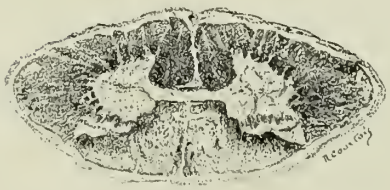

FIGURE 22.

FIGURE 23.

FIGURES 20 à 23. — Hérédo-Ataxie cérébelleuse. Coupes de la moelle à différentes hauteurs, montrant des lésions scléreuses dans les cordons postérieurs et dans les cordons latéraux.

ou même aboli (Sanger Brown), il en est parfois de même du réflexe à l'accommodation (Klippel et Durante) ; dans la maladie de Friedreich, au contraire, les réflexes pupillaires sont ordinairement normaux.

Du côté de l'acuité visuelle on constate souvent des troubles allant depuis la simple diminution jusqu'à l'amaurose presque complète portant sur un œil ou sur les deux yeux ; ces troubles commencent à une époque déjà un peu avancée de la maladie, ils débutent généralement par un des yeux et ne prennent l'autre œil qu'au bout de 2 ou 3 ans. A l'examen du fond de l'œil on trouve dans certains cas la décoloration blanchâtre des papilles avec conservation du contour de celles-ci, et la diminution très nette du calibre des vaisseaux papillaires. — Ces différents phénomènes ne se retrouvent pas dans la maladie de Friedreich.

Pour ce qui est de l'étiologie de cette affection, un fait est à signaler, c'est que, dans le plus grand nombre des cas, elle se montre à une époque assez tardive, après la vingtième année, parfois après la trentième, ou même plus tard encore, à 45 ans (Sanger Brown). Dans la maladie de Friedreich, l'âge du début est généralement beaucoup plus précoce ; le plus souvent elle apparaît dans l'enfance, très rarement après 16 ans.

Si au point de vue clinique l'autonomie de l'hérédo-ataxie cérébelleuse est nettement établie par les caractères qui viennent d'être énoncés, en est-il de même au point de vue anatomo-pathologique ?

Il semble bien qu'il en soit ainsi : on notait en effet dans les autopsies de Fraser et de Nonne une atrophie manifeste du cervelet. Cet organe pesait, dans le cas de Fraser, 81 grammes, dans le cas de Nonne, 120 grammes, le poids normal étant de 150 à 170 grammes.

Depuis l'impression de ce travail un certain nombre de cas nouveaux ont été publiés, différents mémoires ont été faits sur l'hérédo-ataxie cérébelleuse, dans lesquels, pour la plupart, les conclusions précédemment exposées se sont trouvées corroborées. Parmi ces publications il convient de citer tout particulièrement la remarquable thèse de Londe et le mémoire de Switalski ayant trait à une autopsie faite dans le service de Bicêtre. Cette autopsie a démontré de la façon la plus nette l'existence de lésions importantes au niveau du cervelet.

## L'Achondroplasie dans l'adolescence et l'âge adulte.

*La Presse médicale,* 14 juillet 1900, n° 56.

L'étude de l'Achondroplasie était, jusqu'à ce travail, et malgré les études antérieures de Parrot et de Porak, demeurée presque exclusivement dans le domaine de l'Obstétrique et de l'Anatomie pathologique. Les caractères cliniques distinctifs de cette entité morbide avaient été si peu fixés que les achondroplasiques adultes étaient universellement pris pour des rachitiques.

Le présent travail eut pour résultat, en établissant le tableau clinique de l'achondroplasie, de permettre à tous les médecins de reconnaître chez l'adolescent et l'adulte cette singulière affection qui est d'ailleurs bien loin d'être rare.

J'ai montré que les principaux traits de ce tableau clinique étaient les suivants :

Le *Nanisme,* dû surtout à la brièveté vraiment extraordinaire des membres, à une « micromélie » très accentuée. — De cette *Micromélie* j'ai donné les caractères particuliers, et signalé la disproportion singulière qui existe dans les dimensions respectives des différents segments des membres, le segment le plus rapproché de la racine du membre étant beaucoup plus court que les autres segments.

La *conservation relative des dimensions du tronc,* cette partie du corps étant, chez les achondroplasiques, beaucoup moins anormale que les membres.

Les *courbures des membres* qui tiennent pour une certaine part seulement à la courbure des diaphyses osseuses et pour une part aussi à l'obliquité des articulations.

La *forme « en trident » des mains* consistant en ce que les doigts étant juxtaposés par leur base (1re phalange), ils s'écartent les uns des autres par leurs extrémités (les deux dernières phalanges), simulant assez bien la divergence des dents d'un « trident ».

La *Macrocéphalie* existe dans tous les cas, mais dans des proportions fort variables. Dans un de mes cas, la circonférence occipito-frontale n'était

pas moindre de 67 centimètres. Le crâne a un aspect plutôt globuleux avec développement particulier des bosses frontales et des bosses pariétales, et très forte brachycéphalie.

FIGURE 24. — Aspect de l'achondroplasique adulte.

A gauche, Anatole, achondroplasique âgé de 41 ans, dont la taille est de 112 centimètres. A droite, Claudius, achondroplasique de 18 ans, dont la taille est de 107 centimètres 1/2. Au milieu, un enfant normal de 8 ans, dont la taille de 116 centimètres est intermédiaire entre celle d'Anatole et celle de Claudius. La comparaison de l'enfant normal avec ses deux voisins fait ressortir la brièveté des membres dans l'achondroplasie et aussi la longueur du tronc, ainsi qu'en témoigne la position du nombril chez ces trois sujets.

L'*état intellectuel* des achondroplasiques adolescents ou adultes est loin de présenter un développement normal, bien que ces individus ne soient ni

des crétins ni des idiots, mais ils ont un puérilisme mental des plus caractérisés, et comme je l'ai dit bien des fois dans mes leçons, « ces malades pré-

FIGURE 25. — Mains d'Anatole, achondroplasique adulte.
Les doigts sont presque d'égale longueur tous les quatre, le médius et l'annulaire, juxtaposés par la base, divergent à leur extrémité *(main en trident)*.

sentent à peu près le degré de développement psychique qu'aurait un enfant de leur taille peu intelligent ».

Depuis l'époque où a paru ce travail sur l'achondroplasie, un très grand nombre de publications ont été faites sur cette affection; toutes ont été confirmatives des faits que j'avais signalés.

**Paramyoclonus multiplex** (Étude d'une variété de secousses musculaires jusqu'à présent non décrite en France).

*Progrès médical*, 1886.

A l'époque de cette publication, le Paramyoclonus multiplex était encore très peu connu, et l'on n'en comptait dans la science que 3 ou 4 observations. Ce cas est le premier qui ait été décrit en France. — L'auteur a cherché à tracer un tableau de ce phénomène et s'est tout particulièrement attaché à l'étude des contractions musculaires, soit à l'aide du myographe, soit à l'aide d'une glissière spécialement construite à cette intention. Sa conclusion est qu'il ne s'agit pas d'une affection autonome, mais d'un symptôme se manifestant au cours de certains états névropathiques.

**Spasme musculaire au début des mouvements volontaires** (Etude d'un trouble fonctionnel jusqu'à ce jour non décrit en France). **(Maladie de Thomsen.)**

En collaboration avec M. le docteur Gilbert Ballet.

*Archives de Neurologie*, janvier 1883.

**Contribution à l'Histoire de la maladie de Thomsen** (Spasme musculaire au début des mouvements volontaires).

*Revue de médecine*, tome III, 1883.

Dans ce travail, nous nous sommes proposé de faire connaître au public médical français ce trouble fonctionnel si curieux que Westphal a très légitimement proposé d'appeler Maladie de Thomsen, du nom du médecin qui, en étant atteint lui-même, en a donné la première description.

Aucun cas de cette affection n'avait encore été publié en France, et le tableau clinique si particulier qu'elle présente y était encore absolument inconnu. — Un cas de maladie de Thomsen ayant été observé à la Salpêtrière dans la service de M. Charcot, notre maître nous engagea à en faire l'objet d'un travail qui fut le premier ayant trait à cette maladie en France.

Dans le second de ces mémoires, je donnais l'observation d'un autre malade qui offrait un certain nombre de phénomènes appartenant à la maladie de Thomsen.

**Névralgie et Paralysie oculaire à retour périodique** constituant un syndrome clinique spécial **(Migraine ophthalmoplégique).**

En collaboration avec M. Parinaud.

*Archives de Neurologie,* 1887.

Dans ce travail était étudiée pour la première fois en France l'affection à laquelle, dans la suite, le professeur Charcot a donné le nom de *Migraine ophthalmoplégique.*

Chez la malade qui fait l'objet de ce travail on constatait de la façon la plus nette l'existence des différents symptômes dont la réunion constitue le syndrome en question : Depuis l'âge de 6 ou 7 ans cette femme éprouvait chaque année au printemps des crises de névralgie orbitaire avec paralysie transitoire des muscles de l'œil dont voici la description :

« Quand la malade se réveille, elle ressent une sorte « d'engourdissement dans le cerveau », et dès qu'elle remue les yeux pour regarder dans la chambre, une violente douleur se déclare au-dessus du sourcil gauche, pas ailleurs. Cette douleur s'exagère, et, vers neuf ou dix heures du matin, elle atteint son maximum. La malade éprouve une soif d'air intense, ouvre toutes les fenêtres, puis la douleur se calme et disparaît complètement vers midi, en laissant une sensation de lourdeur très prononcée dans la tête. La nuit suivante, le sommeil est assez bon et, le matin, les mêmes accidents se reproduisent.

« Les accès augmentent d'intensité pendant 5 ou 6 jours, restent dans le même état pendant une huitaine de jours, puis diminuent. Les douleurs peuvent persister pendant 2 mois ; au moment où elles sont le plus intenses il y a un peu d'embarras gastrique, perte d'appétit, quelquefois des vomissements ; c'est à la fin de la crise de douleurs que surviennent la diplopie et la chute de la paupière, qui durent environ 2 ou 3 mois et disparaissent peu à peu. La diplopie a été assez gênante pour que la malade ne pût sortir sans être accompagnée. Il y a, entre chaque crise, des périodes de

7 à 9 mois, où la malade est tout à fait bien, n'éprouvant ni douleur ni diplopie.

« Vers l'âge de 15 ans, au moment de l'établissement des règles, les crises ont diminué d'intensité. Elles revenaient tous les ans, mais la douleur était moins vive ; elles se terminaient par de la diplopie sans chute de la paupière.

« Depuis 5 ans que la malade est mariée, les crises sont encore moins fortes ; celle de 1883 n'a duré que 15 jours. Au printemps de 1884, la crise a reparu, encore légère ; mais, pour la première fois, il y en a eu une seconde vers le 8 décembre. C'est celle-ci qu'il nous a été donné d'observer.

« L'examen des yeux fait le 2 janvier, pendant un accès de moyenne intensité, a donné les résultats suivants :

« Paralysie de la III^e paire gauche intéressant toutes les branches, sauf celle du releveur de la paupière supérieure qui fonctionne normalement. La paralysie est incomplète, le droit interne est le plus intéressé.

« Diplopie caractéristique de la paralysie des droits interne, supérieur, inférieur, et du petit oblique.

« Légère mydriase. L'inégalité pupillaire s'accuse quand on fait réagir la pupille par la lumière ou la convergence.

« Paralysie incomplète de l'accommodation H m = + 1,25 D dans les deux yeux. S = O D $\frac{5}{7}$ O G $\frac{5}{10}$; champ visuel normal. Pas de lésions ophthalmoscopiques. Les phosphènes sont beaucoup plus intenses sur l'œil malade que sur l'œil droit.

« Le nerf sus-orbitaire gauche n'est pas notablement douloureux à la pression.

« Si l'on provoque la contraction des muscles paralysés, la douleur sus-orbitaire se développe immédiatement avec une grande intensité. C'est ce qui a lieu en particulier pour le droit interne qui est le plus intéressé. Instinctivement la malade tient le regard fixé à gauche et en bas. Dans cette position, qui met les muscles au repos, elle ne souffre pas.

« Un nouvel examen, pratiqué le 8 janvier à six heures du soir, après l'accès, a donné les mêmes résultats.

« Le 16 janvier, la malade, qui a pris de fortes doses de quinine, va beaucoup mieux. Depuis 2 jours, elle n'a pas eu d'accès. Les symptômes oculaires persistent à l'exception de la paralysie du droit inférieur qui a disparu. Il n'y a pas de diplopie dans la moitié inférieure du champ visuel. »

## Sur un cas de Cyphose hérédo-traumatique.

En collaboration avec Charles Astié.

*Presse médicale*, 1897, n° 82.

FIGURE 26. — Photographie du malade atteint de cyphose hérédo-traumatique.

Il s'agit d'un homme présentant une énorme cyphose cervico-dorsale; dans sa famille plusieurs personnes étaient « voûtées », notamment sa sœur, et lui-même l'était un peu, lorsque vers l'âge de 50 ans il fut brusquement renversé dans la rue par le choc d'une personne allant en sens contraire; il tomba sur le dos et ressentit une vive douleur et un certain ébranlement nerveux. Dans les jours qui suivirent, la cyphose devint rapidement beaucoup plus prononcée; depuis lors elle est demeurée énorme. — Ce cas est tout à fait analogue à ceux publiés antérieurement par Bechterew; il y a donc lieu de penser qu'il s'agit là d'une forme clinique spéciale distincte d'une part de la spondylose rhizomélique, d'autre part des cas de cyphose d'origine traumatique publiés par Kümmel et par Henle.

## Sur un cas de guérison du Myxœdème par l'ingestion de glande thyroïde de mouton, et sur les accidents qui peuvent survenir au cours du traitement thyroïdien.

En collaboration avec Louis Guerlain.

*Société médicale des Hôpitaux de Paris*, 10 février 1894.

Cette communication constitue le premier cas publié en France de myxœdème traité et guéri par l'ingestion de glande thyroïde. Il s'agissait d'une dame d'une cinquantaine d'années chez laquelle le myxœdème était très prononcé. Le résultat de l'ingestion de glande thyroïde fut très favorable, la malade retrouva toute son activité et la conserva pendant de longues années grâce à la continuation du traitement.

Les auteurs insistent tout particulièrement sur un point très important qui n'avait pas encore été mis en lumière, à savoir les dangers que fait courir au malade ce traitement s'il n'est pas conduit avec la plus grande prudence.

« Un autre point de notre communication sur lequel nous voulons tout particulièrement insister est le suivant : Le traitement thyroïdien du myxœdème ne saurait, par suite de son activité même, être conduit avec trop de prudence, sous peine de voir se développer des accidents qui pourraient devenir graves et même mortels. La dose que, pour les motifs exposés plus haut, nous avons employée au début (4 lobes) doit être considérée comme un maximum qui non seulement ne devrait pas être dépassé, mais même ne saurait être employé que d'une façon exceptionnelle. En règle générale nous sommes d'avis que la dose usuelle doit être celle d'un lobe quotidiennement pendant les trois ou quatre premiers jours ; au bout de ce temps et quand la réaction thyroïdienne (polyurie, élévation de la température, accélération du pouls, insomnie, douleurs dans les membres) aura commencé à se manifester, on ne donnerait plus la dose d'un lobe que tous les deux jours. Dans le cas où les manifestations qui viennent d'être mentionnées tendraient à s'accentuer et à devenir trop pénibles, on pourrait sans inconvénient suspendre le traitement pendant quelques jours, en tenant compte de ce fait très nettement observé chez notre malade que, une fois le branle donné à la « démyxœdémisation », celle-ci continue à progresser pendant les jours suivants, en l'absence de toute ingestion nouvelle de glande thyroïde. Chez notre malade en effet, pendant les trois semaines d'interruption du traitement, les progrès de la démyxœdémisation ne furent pas arrêtés ; plusieurs personnes qui virent à différents intervalles notre malade pendant cette période furent à cet égard tout à fait affirmatives, et déclarèrent que chaque fois qu'elles la voyaient elles constataient dans son aspect une modification favorable.

« Une fois la régression des principaux symptômes du myxœdème obtenue (et pour juger du degré de cette régression, nous pensons qu'il faut se baser non pas seulement sur l'aspect des téguments de la face, mais aussi sur la réapparition des sueurs, sur la diminution du poids, sur les modifications de l'état moral, et principalement sur la « repousse » des poils), on devra diminuer de plus en plus les doses si on ne l'a déjà fait, et arriver progressivement à ne plus donner qu'un lobe tous les 3, 4 ou 5 jours. Quant à la question de savoir quelle doit être ultérieurement la marche

à suivre, quelle est la dose qui devra être continuée pour empêcher la réapparition du myxœdème, nous pensons que, jusqu'à nouvel ordre, il faudra procéder surtout par tâtonnements, car les résultats obtenus par le traitement thyroïdien sont encore trop récents pour qu'on puisse rien affirmer à cet égard; cependant la « ration d'entretien » semble être celle que nous indiquions tout à l'heure, soit un lobe ou un demi-lobe tous les 4 ou 5 jours. »

### Ostéite déformante de Paget.

*Revue de médecine*, tome VI, avril 1886, page 327 d'un travail sur l'Acromégalie.

M'étant trouvé dans la nécessité d'isoler nettement l'Acromégalie des maladies qui pourraient être confondues avec elles, je me trouvai amené à faire une étude assez détaillée de l'Ostéite déformante de Paget; je constatai qu'à part une mention d'ailleurs très appropriée de cette maladie par M. S. Pozzi au Congrès de chirurgie (1885), il n'existait en France aucun travail dans lequel fussent signalés les caractères de cette affection. Je m'efforçai donc de réparer cette omission et montrai que si nous ne connaissions pas en France la description magistrale de sir James Paget, du moins quelques-uns de nos compatriotes, frappés par le singulier aspect de cette maladie, en avaient publié des observations, mais sous des noms qui les rendaient méconnaissables. Je fis voir que les cas Bourceret, Rathery, Leloir, Louis Guinon, Binet, Richardière, Rogier étaient des cas absolument typiques d'Ostéite déformante de Paget. En terminant, je donnais un tableau général des principaux caractères de cette singulière affection, si différente à tous égards de l'Acromégalie.

### Sur la Neurofibromatose généralisée.

*Leçons de Clinique médicale* (Hôtel-Dieu, 1894-95). Paris, Masson, 1896.

La maladie de Recklinghausen était alors presque ignorée en France, du moins en dehors des dermatologistes; ayant eu dans mon service plusieurs

malades atteints de cette affection, je m'attachai à en répandre la connaissance et en donnai une description assez étendue tant au point de vue clinique qu'au point de vue anatomo-pathologique, en utilisant aussi pour cette dernière l'examen biopsique de deux petites tumeurs enlevées sur un de mes malades. Dans ces leçons, j'ai insisté sur ce fait que soit qu'il s'agît de neurofibromes ramulaires, soit qu'il s'agît de neurofibromes plexiformes, ces différentes variétés se trouvent reliées entre elles d'une façon intime et appartiennent à un groupe morbide très nettement constitué : la neurofibromatose généralisée.

## Présentation d'un malade atteint de Neurofibromatose généralisée.

En collaboration avec M. Albert Bernard.

*Société médicale des Hôpitaux,* séance du 21 février 1896.

Cet homme, âgé de 35 ans, présentait de la façon la plus nette les manifestations de la neurofibromatose : taches pigmentaires innombrables et de dimensions variables, nævi pigmentaires et pilaires, abondantes petites tumeurs molluscoïdes dans l'épaisseur même du derme. L'examen microscopique de ces tumeurs, enlevées par biopsie, n'a révélé dans ces tumeurs l'existence d'aucune fibre nerveuse. Les auteurs se sont trouvés dans l'incapacité de dire quelle pouvait être l'origine de ces tumeurs.

Un autre point de cette observation qui doit être mis en relief consiste dans ce fait que chez ce malade, ni à la naissance, ni pendant la première moitié de sa vie, il n'existait de taches pigmentaires, ni de grains de molluscum ; les uns et les autres sont apparus seulement à partir de l'âge de 27 ans. Faudrait-il donc dans ce cas regarder la neurofibromatose comme « acquise », ou la considérer seulement comme l'évolution retardée d'un vice congénital jusqu'alors non apparent ?

# ANATOMIE PATHOLOGIQUE

# ANATOMIE PATHOLOGIQUE
## DE L'APHASIE

---

### REVISION DE LA QUESTION DE L'APHASIE

Après une étude poursuivie pendant plus de dix ans sur les cas d'aphasie observés dans son service de Bicêtre, M. Pierre Marie est arrivé à la conviction que les doctrines classiques sur le siège des lésions cérébrales dans l'aphasie de Broca reposent sur des données radicalement fausses, notamment pour la III^e^ circonvolution frontale gauche, ainsi que pour ce qui concerne la soi-disant surdité verbale, et le rôle du pli courbe dans la cécité verbale.

En face d'un aussi flagrant désaccord entre les faits anatomo-pathologiques et cliniques et les doctrines classiques, force était de signaler ce désaccord, et malgré la longue possession d'état dont avaient, jusqu'à présent, joui ces doctrines, il devenait indispensable de proposer, et d'imposer au besoin, la REVISION DE LA QUESTION DE L'APHASIE.

Les trois articles ci-dessous, publiés tous trois dans *la Semaine médicale* en 1906, fourniront un exposé assez complet de la manière de voir présentée par M. Pierre Marie pour remplacer l'ancienne doctrine, vraiment trop erronée, qui avait cours jusqu'alors sur l'aphasie.

A la suite du résumé de ces trois articles, on trouvera l'indication de quelques autres travaux complémentaires apportant un certain nombre de faits anatomo-cliniques à l'appui de la doctrine nouvelle.

PREMIER ARTICLE. — **La III^e circonvolution frontale gauche ne joue aucun rôle spécial dans la fonction du langage.**

*La Semaine médicale*, 23 mai 1906.

« Si nous voulons acquérir des notions vraies sur l'aphasie, il nous faut faire abstraction de tout ce que nous avons lu et appris sur les images des mots, sur les aphasies de réception ou de conduction, sur les centres du langage, etc., etc.; il faut nous borner à examiner les faits sans esprit préconçu et, de propos délibéré, nous en tenir à la vieille méthode anatomo-clinique qui, judicieusement appliquée, n'a jamais induit personne en erreur. »

Un fait domine l'étude de l'aphasie, c'est le suivant : *chez tout aphasique il existe un trouble plus ou moins prononcé dans la compréhension du langage parlé.* Le degré de ce trouble peut d'ailleurs être très variable. Il ne s'agit pas là de surdité verbale telle que l'exposent les auteurs classiques : si en effet un ordre donné oralement au malade n'est pas compris, il suffit presque toujours de décomposer cet ordre en ses éléments pour voir le malade l'accomplir; cela montre qu'il comprend les mots en particulier, mais à la condition de dégager ceux-ci de la complication des phrases. Chez l'aphasique, *l'intelligence n'est donc pas intacte* comme le proclament la plupart des auteurs en leurs définitions; il existe au contraire une *diminution plus ou moins marquée dans la capacité intellectuelle.* Mais ce déficit intellectuel est un déficit spécial portant surtout sur le stock des choses apprises par des procédés didactiques.

« En somme, le déficit intellectuel, toute question de langage mise à part, est incontestable chez les aphasiques, et cependant il est nécessaire, pour le constater, de se livrer à un examen méthodique. C'est que, à première vue, la mentalité de ces infirmes ne présente aucun trouble saillant : dans leur famille, ils prennent part à la vie commune; à l'hôpital, on les voit aller, venir, sortir comme leurs camarades, manger, se coucher aux mêmes heures et dans les mêmes conditions que leurs voisins de salle, en un mot, ils se conduisent dans la vie comme des gens sensés. A la vérité, leur cercle d'idéation est très notablement restreint; ils n'ont guère d'initiative et se bornent à l'exécution des actes simples de l'existence et surtout des actes

matériels. Une autre chose fait illusion en eux et contribue à renforcer l'impression d'intégrité de leur intelligence, c'est la conservation et parfois même l'exagération de leurs réactions affectives ; ces malades aiment et haïssent, ils souffrent et se réjouissent de ce dont leurs compagnons souffrent aussi ou se réjouissent; bref, les aphasiques vivent d'une vie *morale* toute semblable à la nôtre. »

Quant à la localisation de l'aphasie de Broca dans le pied de la IIIe circonvolution frontale gauche, bien qu'elle constitue une sorte de dogme, M. Pierre Marie se refuse catégoriquement à l'admettre. Les arguments qu'il invoque contre cette localisation sont de deux ordres :

1° Il existe des cas dans lesquels, chez des individus droitiers, la destruction de la région postérieure de la IIIe frontale gauche n'est pas suivie d'aphasie ;

2° Il existe des cas d'aphasie de Broca, et des mieux caractérisés, dans lesquels on constate une intégrité absolue de la IIIe circonvolution frontale gauche *(fig. 2)*.

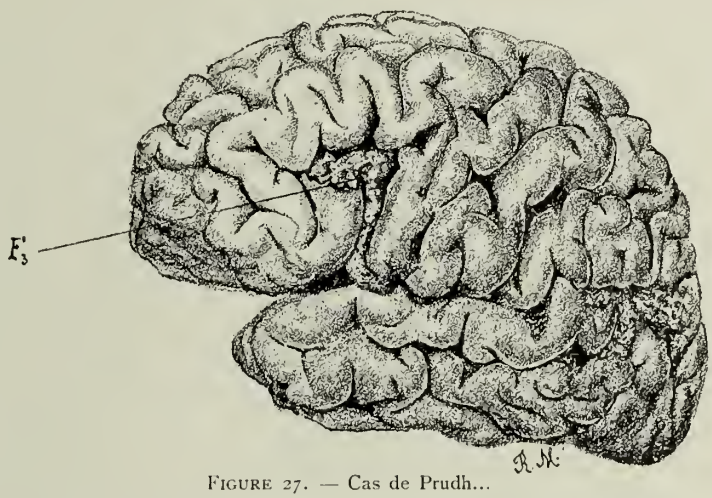


FIGURE 27. — Cas de Prudh...
Lésion limitée des plus nettes au niveau de la partie postérieure de la IIIe frontale gauche. Malgré l'existence de cette lésion qui, d'après les auteurs classiques, aurait dû déterminer une aphasie de Broca typique, ce malade n'avait présenté aucun trouble de la parole.

« En résumé, de ces deux ordres de preuves il résulte : *a*) qu'on peut parler, et parler sans aucun trouble, alors que la IIIe circonvolution frontale gauche est détruite ; *b*) que dans bon nombre de cas d'aphasie de Broca il n'existe aucune lésion de la IIIe frontale... D'où cette conclusion que *la IIIe circonvolution frontale gauche ne joue aucun rôle spécial dans la fonction du langage.* »

Après avoir fait ces constatations l'auteur passe à l'exposé des faits tels qu'il les a observés et développe sa manière de voir sur la constitution clinique et anatomo-pathologique de l'aphasie de Broca.

Pour lui, il faut distinguer nettement deux espèces très différentes de

troubles du langage : *a*) l'ANARTHRIE, caractérisée par l'impossibilité ou la grande difficulté de parler avec conservation complète de la compréhension du langage oral et de la faculté de lire ou d'écrire ; c'est en somme le tableau clinique décrit par les auteurs sous le nom d'*Aphasie motrice sous-corticale*.

*b*) L'APHASIE, consistant dans une difficulté plus ou moins grande de parler

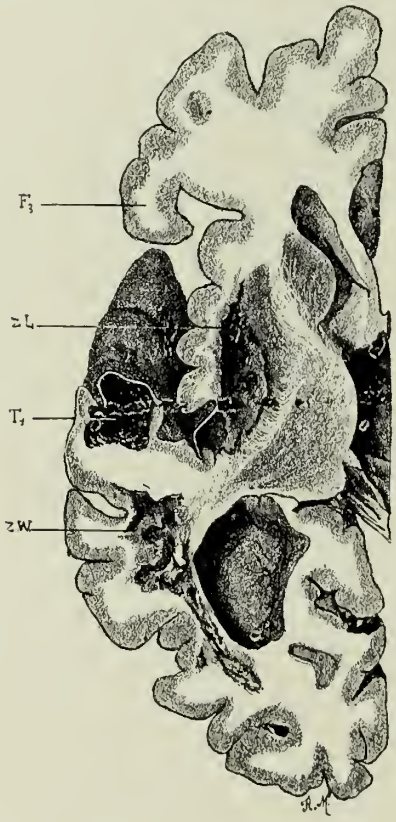


FIGURE 28. — Cas Rio...

Chez ce malade les symptômes furent ceux de l'aphasie de Broca, et cependant la IIIe circonvolution frontale gauche F3 était indemne. ZL lésion de la zone lenticulaire. ZW lésion dans la zone de Wernicke.

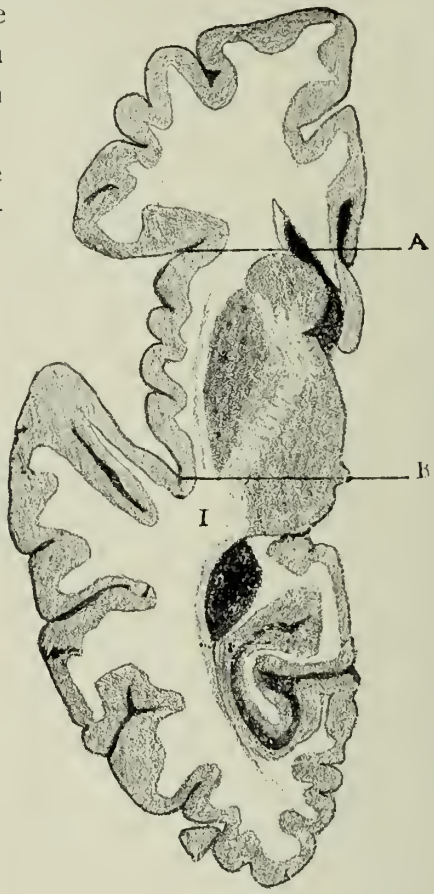


FIGURE 29. — Coupe horizontale de l'hémisphère gauche. Localisation de l'anarthrie.

La ligne A menée de l'extrémité antérieure de l'insula à la face interne de l'hémisphère et la ligne B menée de l'extrémité postérieure de l'insula à la face interne de l'hémisphère, délimitent une sorte de quadrilatère (zone lenticulaire) dans lequel se trouve située la lésion qui donne lieu à l'*Anarthrie*, ou Aphasie motrice pure des auteurs classiques. On voit que la IIIe circonvolution frontale est située en avant de cette zone et en est tout à fait distincte. En arrière de la ligne B on trouve en I l'isthme de substance blanche qui relie la zone lenticulaire à la zone de Wernicke dont la lésion donne lieu à l'aphasie.

correctement, avec diminution de la compréhension du langage oral et diminution ou disparition de la faculté de lire ou d'écrire. C'est en somme l'*Aphasie de Wernicke*.

Lorsque chez un malade, l'Anarthrie se joint à l'Aphasie, le tableau clinique devient celui de l'*Aphasie de Broca*. D'où la formule de Pierre Marie : *Aphasie de Broca = Aphasie + Anarthrie.*

Quant aux lésions qui donnent cliniquement la symptomatologie de l'Aphasie, on les connaît : ce sont celles qui occupent, dans l'hémisphère gauche du cerveau, le gyrus supra marginalis, le pli courbe, le pied des deux premières circonvolutions temporales, en un mot la *Zone de Wernicke.*

Pour ce qui concerne les lésions productrices de l'Anarthrie, elles se trouvent, d'après M. Pierre Marie, non pas dans la III^e^ circonvolution frontale gauche, comme le pensaient les auteurs classiques, ni même dans la substance blanche sous-jacente à cette circonvolution, mais bien dans un *quadrilatère* situé en arrière de la III^e^ circonvolution frontale et délimité : en avant par une ligne horizonto-transversale menée du bord antérieur du pied de la I^re^ circonvolution de l'insula jusqu'au ventricule latéral ; en arrière, par une ligne horizonto-transversale menée du bord postérieur du pied de la dernière circonvolution de l'insula jusqu'au ventricule latéral; en dehors, par la substance grise des circonvolutions de l'insula; en dedans, par le ventricule latéral.

Si sur un même hémisphère gauche coexistent les lésions de l'Aphasie et celles de l'Anarthrie, on observe le tableau clinique de l'Aphasie de Broca.

## Deuxième article. — **Que faut-il penser des Aphasies sous-corticales (Aphasies pures)?**

*La Semaine médicale,* 17 octobre 1906.

On sait que, pour les auteurs classiques, les aphasies sous-corticales sont au nombre de trois : l'*Aphasie motrice pure,* due à une lésion de la substance blanche de la III^e^ frontale gauche ; *la Surdité verbale pure,* due à une lésion de la substance blanche du pied de $T_1$, $T_2$ et caractérisée uniquement par le manque de compréhension du langage oral, avec conservation de l'intelligence ainsi que de la faculté de parler, de lire et d'écrire; la *Cécité verbale pure,* due à une lésion de la substance blanche du pli courbe considéré comme centre visuel verbal, consistant dans la perte isolée de la lecture avec conservation de toutes les autres modalités du langage.

M. Pierre Marie se refuse à admettre, sur ces différents points, les opinions classiques ; il donne lui-même à la fin de son article le résumé suivant de ses vues sur ce sujet :

« Il n'y a pas lieu de conserver la classification, purement schématique, des aphasies en *corticales* et *sous-corticales*. En effet, les aphasies par lésions en foyer ne sont jamais exclusivement corticales. Il serait bon d'ailleurs, pour le présent, de ne pas vouloir rapporter à l'écorce cérébrale toute la physiologie pathologique de l'aphasie, la substance blanche sous-jacente semblant jouer un rôle plus important peut-être, au point de vue clinique, que la substance grise. Si l'on tient à faire une classification des formes de l'aphasie, qui sont en réalité reliées entre elles par une gamme d'innombrables transitions, le mieux serait de grouper celles-ci ainsi qu'il suit :

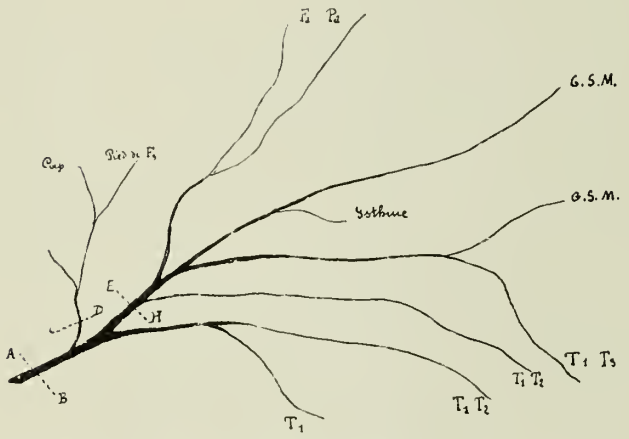


FIGURE 30. — Distribution de l'artère sylvienne gauche sur un cerveau du laboratoire de Bicêtre.

En allant de gauche à droite la première branche qui naisse du tronc de la Sylvienne est la branche qui préside à la nutrition de la IIIe frontale ; cette branche peut être obstruée isolément lorsque le bouchon artériel siège en CD, et alors il ne se produit pas d'aphasie. Si le bouchon siège en EH il se produit une aphasie de Broca typique, mais la IIIe frontale reste indemne. Si le bouchon siège en AB il se produit une aphasie de Broca typique, et comme lésion surajoutée la IIIe frontale est elle aussi ramollie, sans que l'aspect clinique s'en trouve modifié.

« 1° En *Aphasies intrinsèques*, dans lesquelles la zone de Wernicke (zone du langage, ou les fibres qui en proviennent) est directement et notablement affectée par la lésion (aphasie de Broca, aphasie de Wernicke) ;

« 2° En *Aphasies extrinsèques*, dans lesquelles la zone de Wernicke (zone du langage) avec ses fibres, n'est pas intéressée directement. C'est une « action de voisinage » qu'exerce, sur cette zone, la lésion siégeant en dehors d'elle, soit dans les lobules lingual et fusiforme (alexie pure, cécité verbale pure des auteurs), soit dans la zone du noyau lenticulaire (anarthrie pure, aphasie motrice pure des auteurs).

« La troisième circonvolution frontale gauche ne joue aucun rôle spécial dans la fonction du langage.

« Le vrai centre de langage, c'est la zone de Wernicke ; celle-ci ne doit

pas être considérée comme un centre *sensoriel*, mais comme un centre *intellectuel*. Toute lésion de ce centre détermine, proportionnellement à son étendue même, outre les troubles de la parole, un déficit de la compréhension du langage parlé et de la capacité pour la lecture, pour l'écriture, ainsi que la disparition de certaines notions d'ordre didactique.

« L'Anarthrie est caractérisée cliniquement par la perte de la parole avec conservation de la compréhension des mots, de la lecture et de l'écriture. Elle est produite par une lésion siégeant dans la zone lenticulaire, lésion qui entrave la coordination des mouvements nécessaires pour la phonation et l'articulation des mots, sans amener de paralysie vraie des muscles.

« L'Aphasie de Wernicke est produite par la lésion de la zone de Wernicke.

« L'Aphasie de Broca est produite par la combinaison, à dose variable suivant les cas, de la lésion de l'Anarthrie avec une lésion de la zone de Wernicke ou des fibres qui en proviennent.

« On ne peut dire que le pied de la première circonvolution temporale gauche constitue un centre sensoriel pour les images auditives des mots. — *La Surdité verbale pure n'existe pas.*

« L'Alexie pure (cécité verbale pure des auteurs) existe en clinique. La lésion qui lui donne naissance est une lésion de la cérébrale postérieure et non plus, comme pour les autres aphasies, une lésion de la sylvienne. — Il est inutile et inexact de faire intervenir ici, avec les auteurs classiques, le pli courbe. — *On ne peut reconnaître au pli courbe le rôle de centre des images visuelles des mots.* »

TROISIÈME ARTICLE. — **L'Aphasie de 1861 à 1866** *(Essai de critique historique sur la genèse de la doctrine de Broca).*

*La Semaine médicale*, 28 novembre 1906.

On sait que la doctrine de la localisation de la faculté du langage dans la III^e circonvolution frontale gauche a été créée par Broca après l'examen qu'il avait fait des cerveaux de deux malades de son service de Bicêtre ayant présenté des troubles de la parole. Il s'agit des deux célèbres cas Leborgne et Lelong, dont les cerveaux se trouvent, actuellement encore, dans un

excellent état de conservation, au musée Dupuytren où Broca les avait déposés en 1861, sans que ces hémisphères aient jamais été sectionnés.

M. Pierre Marie a refait l'examen de ces deux cerveaux en s'aidant des notions acquises depuis 45 ans tant en anatomie pathologique qu'en neurologie. Les résultats de cet examen l'ont conduit aux conclusions suivantes :

Pour le premier cas (cas Leborgne), il s'agit bien cliniquement d'une grosse aphasie de Broca, et anatomiquement, d'un ramollissement dans le domaine de la sylvienne gauche ; mais loin d'être localisé à la III^e frontale, ce ramollissement présente une étendue considérable ; il englobe en effet, outre la III^e frontale, la moitié inférieure des circonvolutions rolandiques, ainsi que $T_1$ dans sa plus grande partie, et le gyrus supramarginalis dans une notable étendue. Broca, en présence de cet énorme foyer, avait pensé qu'il s'était agi là d'une lésion progressive ayant débuté en un point et s'étant consécutivement étendue par sa périphérie, et comme la région qui lui avait semblé la plus profondément lésée était le pied de la III^e frontale, il en avait conclu que là était le point de départ du processus morbide qui avait donné naissance à l'aphasie.

Voilà pour le premier cas « princeps » de Broca. Quant au second, au cas de Lelong, les choses sont encore moins favorables à la doctrine de la III^e frontale. En effet, sur l'hémisphère gauche de Lelong, Broca avait relevé, au niveau du pied de la III^e frontale, l'existence d'une collection de sérosité sous-pie-mérienne, au niveau d'une cavité creusée aux dépens de l'écorce cérébrale ; il avait pensé qu'il s'agissait là d'un ancien foyer apoplectique. — M. Pierre Marie, en examinant à nouveau cet hémisphère dans les vitrines du musée Dupuytren, a pu constater et montrer que l'interprétation qu'en avait donnée Broca était tout à fait erronée. En effet, pour ce cerveau, il ne s'agit que d'une « apparence de lésion ; » c'est la pie-mère qui, passant au-dessus du puits formé à la partie antérieure du lac Sylvien creusé par l'atrophie simple des circonvolutions sous-jacentes, a été cause de l'erreur commise ; il n'y a pas dans ce cas de lésion en foyer et, cliniquement, il ne semble pas y avoir eu aphasie, mais bien démence sénile.

M. Pierre Marie fait à cette occasion, l'historique de la localisation de l'aphasie au niveau de la III^e frontale. Il rappelle les publications de Gall, qui plaçait la fonction du langage dans les lobules orbitaires du cerveau, les publications Bouillaud localisant les fonctions du langage dans les lobes antérieurs des hémisphères cérébraux, et enfin les autopsies de Broca.

Puis l'auteur montre le flot montant des autopsies confirmatives des idées

de Broca, flot interrompu cependant parfois par des autopsies plaidant dans un sens opposé, telles que celles de Charcot, de Laborde, de Bouchard, de Magnan, de Vulpian, etc... — Enfin, à la suite des découvertes sur les localisations cérébrales dues à Hipzig et Fritsch, à Ferrier et à Yeo en 1870, le siège de l'aphasie dans la III^e frontale passe définitivement à l'état de dogme et est admis d'une façon absolue par tous les médecins.

C'est à détruire ce dogme manifestement erroné que tendait la campagne entreprise par M. Pierre Marie sur la *Revision de la question de l'aphasie.*

## L'évolution du langage considérée au point de vue de l'étude de l'Aphasie.

*Presse médicale*, 29 décembre 1897.

S'appuyant sur les recherches des égyptologues et des sinologues, l'auteur, après avoir rappelé les principaux points de l'histoire du langage parlé, expose, avec figures à l'appui, les grandes étapes de l'évolution du langage écrit ; il montre celui-ci d'abord purement idéographique, se schématisant peu à peu et devenant phonétique, acquérant enfin toute sa souplesse et sa précision actuelles quand, de syllabique, il a subi la transformation alphabétique.

Ces données sont mises à profit pour l'étude de l'aphasie et tout particulièrement de l'agraphie, et dans le passage suivant l'auteur arrive à cette conclusion qu'on ne peut admettre l'existence d'un centre cérébral spécial pour le langage écrit :

« Un point sur lequel nous voulons insister parce que, à notre connaissance, il n'a encore été traité par aucun des auteurs qui se sont occupés de l'aphasie est le suivant :

« Nous avons vu que le *langage parlé,* tout en étant nettement *conventionnel,* procède cependant, plus ou moins, du langage naturel, c'est-à-dire d'une faculté innée chez l'homme et chez beaucoup d'animaux. Nous avons vu aussi que le langage parlé s'est formé par la longue collaboration de centaines de générations, dont tous les membres ont pu participer à cette collaboration, ou pour le moins ont fait usage de ce langage et ont assisté à sa

formation. D'autre part, dans l'état actuel de la science, on doit admettre qu'un acte conventionnel, individuellement appris, ne peut avoir, au niveau de l'écorce cérébrale, de centre spécial, mais emprunte le centre inné de la fonction concourant à son exécution; évidemment, par l'exercice, par la répétition de l'acte, il se fera chez l'individu une éducation particulière de ce centre inné, mais rien de plus. Pour le *langage parlé,* il semble en être autrement, puisque cet acte conventionnel, appris, jouirait d'un centre cortical spécial (1). — Une pareille dérogation aux lois de l'organisation cérébrale ne peut s'expliquer qu'en admettant la formation progressive de ce centre dans la longue succession d'ancêtres qui, depuis des milliers d'années, ont employé le langage parlé.

« Examinons maintenant, au même point, de vue le langage écrit; il en est pour celui-ci tout autrement que pour le langage parlé, et nous allons voir les raisons de cette différence.

« Le *langage écrit* est bien plus *conventionnel* encore que le langage parlé, puisque c'est par un véritable subterfuge qu'il utilise, pour le langage, des sens et des organes qui, ontogéniquement, n'ont rien à faire avec cette fonction : l'œil et la main. En outre, si, par suite de son antiquité et du nombre de générations parmi lesquelles il a évolué, le langage parlé a pu, pour ainsi dire, prendre droit de cité dans le cerveau humain, il ne saurait en être de même pour le langage écrit.

« Il faut, en effet, considérer que si l'antique Égypte, et d'une façon générale les monuments laissés par les civilisations orientales, témoignent que, depuis plus de cinq mille ans, l'écriture a été inventée et employée par l'espèce humaine, cela ne veut pas dire que chaque individu en ait fait un usage personnel comme c'est le cas pour le langage parlé. De génération en génération, une aristocratie hiératique ou laïque s'est transmis la notion du langage écrit et les conventions dont dépend celui-ci; mais il s'en faut que d'une génération à l'autre la transmission se soit faite des ascendants aux descendants directs, car, par cela même qu'il s'agissait d'une aristocratie, la descendance directe ne tardait pas à s'éteindre et la tradition ne pouvait se continuer que par l'accession fréquente de nouveaux individus d'origine plébéienne à la révélation du langage écrit. Et, sans remonter le cours des siècles, examinons ce qui a lieu pour les temps où nous vivons. Combien d'entre nous, même et surtout des plus instruits, pourraient affirmer qu'au

(1) A l'époque où ces lignes ont été écrites, M. Pierre Marie n'avait pas encore acquis la conviction que la III^e frontale ne joue aucun rôle spécial dans la fonction du langage.

delà de la cinquième ou de la sixième génération leurs ascendants savaient lire et écrire?

« N'est-il pas évident d'après cela que, pour chaque individu pris isolément, l'usage du langage écrit ne date que d'hier, tandis que l'usage du langage parlé remonte à la plus haute antiquité de son ascendance.

« Mais alors, comment admettre, avec la presque totalité des auteurs, que le langage écrit jouisse de centres spéciaux? Car enfin, d'une part, ce langage ne peut, contrairement à ce qui a lieu pour les actes naturels (vision, mouvement des membres, etc.), procéder de centres préformés, puisqu'il est essentiellement conventionnel et artificiel. D'autre part, ce n'est pas au bout de quatre ou cinq générations seulement qu'un acte appris, tel que le langage écrit, et constituant, comme lui, un véritable hors-d'œuvre dans le fonctionnement cérébral, est capable de provoquer la formation de centres spéciaux. D'où la conclusion suivante : il existe entre le langage parlé et le langage écrit cette énorme différence que le premier peut, chez l'individu, procéder des centres *préformés*, tandis que pour le second, il ne saurait y avoir que des centres *adaptés*. En d'autres termes, certains centres communs présidant déjà à d'autres actes du fonctionnement cérébral naturel et spontané (vision, mouvements des membres, etc.) sont, par suite de l'éducation, dressés à s'acquitter aussi par surcroît de tout ce qui concerne leurs fonctions dans la série des opérations du langage écrit. »

En terminant, l'auteur ajoute quelques réflexions touchant les différentes variétés d'alexie suivant que les malades sont des gens peu lettrés ou au contraire des gens instruits; chez les premiers l'alexie s'accompagne toujours d'agraphie, chez les seconds la faculté d'écrire peut être conservée bien qu'ils soient atteints de cécité verbale.

## Sur un cas de Ramollissement du pied de la III^e^ circonvolution frontale gauche chez un droitier, sans aphasie de Broca.

En collaboration avec M. François Moutier, interne du service de Bicêtre.

*Bulletins de la Société médicale des Hôpitaux de Paris*, séance du 16 novembre 1906.

Il s'agit d'un homme de 55 ans, droitier, atteint d'un état démentiel assez développé avec verbigération et tendance à la violence, mais sans aucun trouble de l'articulation.

A l'autopsie on trouve, dans l'hémisphère gauche, une destruction de toute la partie postérieure de la III^e frontale, y compris le pied de cette circonvolution. Il existe encore un autre foyer de ramollissement du volume d'une noix au niveau du pied de $T_1$, intéressant aussi très légèrement l'extrémité postéro-inférieure du Gyrus supra marginalis.

Sur une coupe horizontale, le ramollissement détruit toute la substance blanche du pied de $F_3$, les noyaux centraux sont respectés, il y a intégrité de la zone lenticulaire.

Ce cas est complexe par suite de la coïncidence de lésions de $F_3$ et de la zone de Wernicke, mais il montre très nettement ce fait que la destruction du pied de $F_3$, même accompagnée d'une lésion de la zone de Wernicke, ne suffit pas à déterminer l'aphasie de Broca lorsque la zone lenticulaire est intacte.

## Nouveau cas d'Aphasie de Broca sans lésion de la III^e frontale gauche.

En collaboration avec M. François Moutier, interne du service de Bicêtre.

*Bulletins de la Société médicale des Hôpitaux de Paris*, séance du 23 novembre 1906.

Observation d'un homme de 52 ans, atteint d'aphasie de Broca, avec conservation d'un certain nombre de mots, mais articulation très défectueuse.

Sur une coupe horizontale de l'hémisphère gauche, on constate l'intégrité absolue de la III^e frontale. Dans la partie antérieure du lobe temporal existe un foyer de ramollissement coupant verticalement $T_1$ et $T_2$; un diverticule de ce foyer commence immédiatement en arrière de la 1^re temporale transverse et se continue tout le long de la paroi externe de la corne occipitale, jusqu'au niveau de l'angle postérieur de cette corne, détruisant toute la substance blanche voisine du ventricule, tandis que les circonvolutions de la zone de Wernicke demeurent intactes, ainsi que la substance blanche qui leur est immédiatement sous-jacente.

Cette observation montre qu'on observe l'aphasie de Broca sans lésion de la III^e frontale gauche, et est une nouvelle confirmation de la vérité de la formule : *Aphasie de Broca* = Aphasie par lésion de la zone de Wernicke + Anarthrie par lésion de la zone lenticulaire.

### Un cas d'Anarthrie transitoire par lésion de la zone lenticulaire.

*Bulletins de la Société médicale des Hôpitaux*, séance du 14 décembre 1906.

Observation d'un homme de 54 ans, ancien syphilitique, atteint d'hémiplégie droite à 26 ans, qui demeura, à cette époque, six mois sans pouvoir parler, puis se rééduqua graduellement. Il s'est agi d'*Anarthrie pure :* le malade ne cessa jamais, en effet, de lire et fit de façon précoce les tentatives nécessaires pour se faire comprendre par écrit en se servant de la main gauche. Dans la suite, il parvint à gagner sa vie en enluminant des cartes postales. Sa parole ne présentait plus le moindre trouble, sauf parfois un peu de lenteur et d'hésitation.

A l'autopsie : *intégrité complète de la III^e^ frontale.* On trouve un ancien kyste de foyer hémorragique dans la capsule externe de l'hémisphère gauche, intéressant aussi un peu la portion externe du noyau lenticulaire.

Cette observation est donc un excellent exemple qui montre ce que l'auteur entend par « Anarthrie » au point de vue clinique; c'est la perte ou le trouble du langage articulé avec conservation plus ou moins complète du langage intérieur; — au point de vue anatomo-pathologique, il s'agit d'une lésion siégeant dans le quadrilatère limité, sur une coupe horizontale du cerveau, par deux lignes transversales passant, l'antérieure par l'extrémité antérieure de l'insula, la postérieure par l'extrémité postérieure de l'insula.

### Nouveau cas de lésion corticale du pied de la III^e^ frontale gauche chez un droitier, sans trouble du langage.

En collaboration avec M. François Moutier, interne du service de Bicêtre.

*Bulletins de la Société médicale des Hôpitaux*, séance du 14 décembre 1906.

Cette observation présente cet avantage que le malade, ayant été soigné et étant mort à l'infirmerie, a été suivi jusqu'au dernier moment et qu'on peut affirmer qu'il n'a présenté aucun trouble de la parole.

A l'autopsie on trouve, sur le pied de la III^e^ frontale gauche, une lésion corticale des plus nettes et des mieux limitées.

Cette autopsie est donc absolument contraire aux idées classiques, puisqu'une lésion de l'écorce du pied de $F_3$ n'a pas déterminé le moindre trouble de la parole.

Les auteurs insistent sur ce fait que les lésions *isolées* du pied de la III^e frontale sont presque toujours des « trouvailles d'autopsie », car rien pendant la vie ne trahit leur existence au point de vue de la fonction spéciale du langage.

### Rectifications à propos de la question de l'Aphasie.

*Presse médicale*, n° 4, 12 janvier 1907.

Article destiné à répondre à une polémique sur la question de l'aphasie (à l'occasion de l'interprétation du cas Ladame-Monakow).

### A propos d'un cas d'Aphasie de Wernicke considéré par erreur comme un cas de démence sénile.

*Bulletins de la Société médicale des Hôpitaux*, séance du 1^er février 1907.

A propos de ce cas, l'auteur énumère les nombreux points sur lesquels, pour ce qui touche l'aphasie de Wernicke, nos connaissances sont tout à fait insuffisantes, notamment sur les limites exactes de la zone de Wernicke et sur la question de savoir si les troubles du langage et de l'intelligence produits par les foyers siégeant dans cette zone sont dus plutôt à la lésion de la substance grise ou à celle de la substance blanche.

### Un nouveau cas d'Aphasie de Broca (dans lequel la III^e circonvolution frontale gauche n'est pas atteinte, tandis que le ramollissement occupe la zone de Wernicke et les circonvolutions motrices).

En collaboration avec M. François Moutier, interne du service de Bicêtre.

*Bulletins de la Société médicale des Hôpitaux de Paris*, séance du 15 février 1907.

Homme de 73 ans, Ang..., droitier, atteint d'hémiplégie droite avec aphasie le 8 décembre, mort le 16 décembre. Il s'agissait très nettement d'un

cas d'Aphasie de Broca, le malade comprenait mal les questions, n'émettait que des sons indistincts, était dans l'incapacité de lire et d'écrire.

A l'autopsie, on trouve dans l'hémisphère gauche un ramollissement blanc n'ayant produit aucune modification notable de coloration des circonvolutions atteintes, ayant amené au contraire la diminution de consistance et l'augmentation de volume de ces circonvolutions.

Les lésions encéphalo-malaciques occupent $P_a$ et $F_a$ dans toute leur étendue, les 3/5 postérieurs de $F_1$, le Gyrus supramarginalis dans son entier, et, au niveau de la partie antéro-supérieure du pôle temporal, une petite portion de $T_1$ du volume d'une grosse cerise. Sur la face interne de l'hémisphère les 3/5 postérieurs de $F_1$ sont également atteints.

La III^e frontale semble parfaitement respectée, son volume et sa consistance ne présentent rien d'anormal, à un examen purement macroscopique.

Cette observation est une vérification nouvelle de la formule :

$$\textit{Aphasie de Broca} = \begin{cases} \text{Lésion de la zone de Wernicke,} \\ + \text{ Lésion de la zone lenticulaire.} \end{cases}$$

**Présentation d'un cerveau sénile avec atrophie simple des circonvolutions** (simulant une lésion en foyer dans la région de la pariétale ascendante et dans la région de la III^e frontale gauche).

En collaboration avec M. François Moutier, interne du service de Bicêtre.

*Bulletins de la Société médicale des Hôpitaux de Paris*, séance du 15 février 1907.

Sur l'hémisphère gauche de ce cerveau on constate immédiatement en arrière de la circonvolution pariétale ascendante, l'existence d'une dépression profonde dans laquelle on logerait aisément la moitié d'une noix; au niveau du pied de la III^e circonvolution frontale existe une dépression du même genre, mais un peu moins profonde. Dans l'une et l'autre dépression les circonvolutions se montrent tout à fait indemnes. Il s'agit seulement d'une atrophie simple qui a déterminé le creusement des scissures et des sillons normaux. Cet aspect, qui est loin d'être rare dans les cerveaux de vieillards, doit être bien connu, sous peine de conduire à des erreurs de diagnostic; c'est ainsi, par exemple, que le second cas « princeps » de Broca

(cas Lelong), considéré par son auteur comme une lésion en foyer du pied de $F_3$, semble bien n'avoir pas été autre chose qu'un exemple de la dépression localisée par atrophie des circonvolutions, dont il s'agit dans l'actuelle présentation.

**Sur la fonction du langage** (Rectifications à propos de l'article de M. Grasset).

*Revue de Philosophie,* 1er mars 1907.

Cet article donne un exposé général des idées de M. Pierre Marie sur la question de l'Aphasie, et est en même temps une réponse à certaines assertions de M. Grasset sur ce sujet.

# ANATOMIE PATHOLOGIQUE

*(Suite)*

---

### Anatomie pathologique de l'Acromégalie.

*Nouvelle Iconographie de la Salpêtrière*, 1890, page 57.

Nous n'avions encore eu, à cette époque, l'occasion de pratiquer qu'une seule autopsie d'Acromégalie, et cette autopsie se trouve décrite dans la thèse de mon élève Souza-Leite à qui j'avais communiqué tous les documents y afférents. L'examen du squelette de cette femme fut fait avec autant de soin que de compétence par M. le docteur Auguste Broca.

Dans le présent travail je donnais l'analyse d'un certain nombre d'autres autopsies dues à différents auteurs, afin d'en faciliter le rapprochement et la comparaison avec l'autopsie de mon cas personnel.

### Sur l'Anatomie pathologique de l'Acromégalie.

En collaboration avec M. le docteur G. Marinesco.

*Archives de Médecine expérimentale et d'Anatomie pathologique*, 1er juillet 1891, page 539.

L'examen d'un grand nombre d'organes nous a conduits aux conclusions suivantes :

Nous avons constaté pour les extrémités des membres l'hyperplasie des papilles de la peau et une hypertrophie considérable du derme. Tous les appareils conjonctifs sont très épaissis, même les plus fins, tels que les membranes connectives des glandes sudoripares, des glandes sébacées, des follicules pileux, les parois des vaisseaux et spécialement leur gaine externe et interne, et cette hypertrophie atteint son maximum sur la gaine lamellaire des nerfs sous-dermiques qui sont en même temps dégénérés. L'altération

diminue dans les nerfs sous-cutanés et disparaît à peu près dans les gros troncs ; ainsi le nerf médian n'offre qu'une légère hyperplasie du tissu conjonctif interfasciculaire.

Les septa conjonctifs qui rayonnent de la face profonde du derme vers le périoste ou le périchondre, de même que ces derniers, sont également très hypertrophiés, les insertions tendineuses, aponévrotiques, participent aussi à cette altération.

Pour les modifications des os, nos études confirment les résultats obtenus

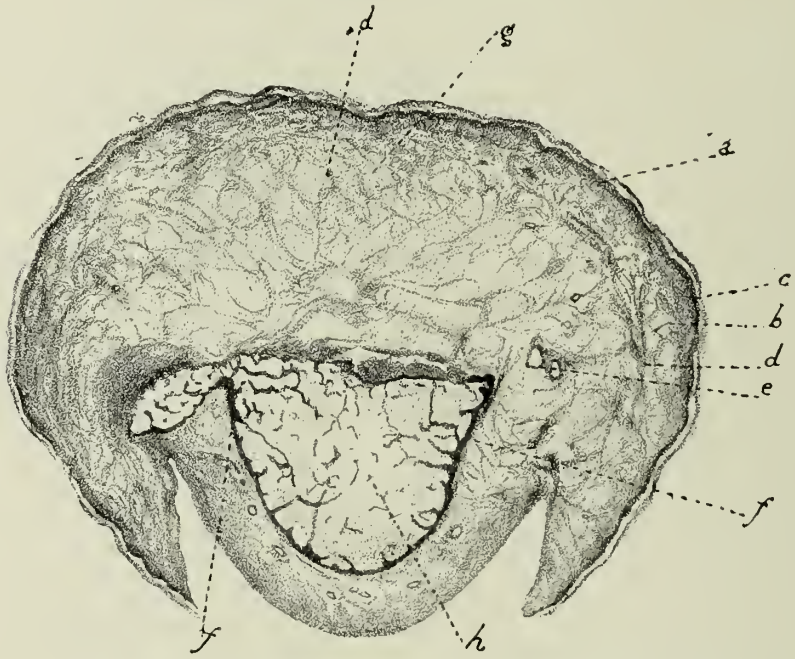


FIGURE 31. — Section du gros orteil (grossi 3 fois) dans un cas d'acromégalie.
*a*) couches cornées épaisses; *b*) derme excessivement hypertrophié ; *c*) couche de Malpighi épaissie; *d*) travées conjonctives hypertrophiées; *e*) parois des vaisseaux épaissies: *f*) périoste hypertrophié ; *g*) travées osseuses hypertrophiées; *h*) cavités médullaires agrandies.

par Klebs dans son autopsie. Il existe, en effet, non seulement de l'hypertrophie des travées osseuses, mais aussi un processus d'ostéogenèse remarquable qui assure l'accroissement des os en longueur et en épaisseur. Il est très possible que la lésion primordiale des extrémités soit en rapport avec cette incitation d'ostéogenèse.

La macroglossie est due à l'épaississement considérable du derme, du tissu conjonctif interfasciculaire et intrafasciculaire ; les noyaux proliférés de la fibre musculaire finissent par détruire la substance contractile. Il est à

remarquer que les nerfs lingual et hypoglosse ne laissent voir que des altérations insignifiantes et les ramuscules nerveux de la langue ne présentent pas une dégénérescence aussi prononcée que celle des autres extrémités.

Les muqueuses linguale, nasale, celles du larynx et de la trachée sont atteintes d'une pachydermie simple avec infiltration cellulaire.

Pour le système nerveux nous avons vu que le sympathique, particulièrement le ganglion cervical inférieur, est le siège d'une sclérose très marquée; dans le cerveau la névroglie est hyperplasiée. Le système nerveux périphé-

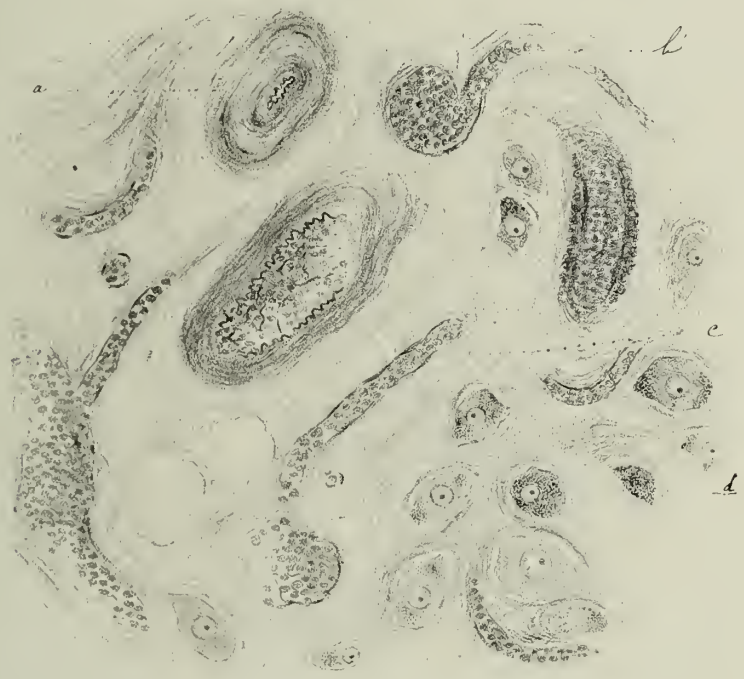


FIGURE 32. — Ganglion inférieur du sympathique cervical.

*aa*) sclérose hyaline des parois des vaisseaux qui sont hyperémiés; *bb*) vaisseaux dilatés; *c*) tissu interstitiel proliféré; *dd*) cellules ganglionnaires.

rique montre des lésions seulement dans les régions atteintes par le processus acromégalique. C'est toujours dans ces régions que les vaisseaux sanguins sont sclérosés ou hyperplasiés; les vaisseaux lymphatiques ne sont atteints qu'en certains endroits.

Le système glandulaire subit des altérations variables. Dans les reins, la substance corticale présente les lésions d'une néphrite chronique parenchymateuse; le tissu interstitiel est atteint d'une sclérose modérée; en outre, nous avons vu, à la périphérie de l'organe, des noyaux d'infarctus.

Les follicules du corps thyroïde sont hyperplasiés, kystiques et contiennent souvent des cristaux d'hémoglobine. Dans le corps pituitaire, il y a hyperplasie des follicules, sclérose considérable des vaisseaux et des parois des alvéoles glandulaires, déterminant des altérations consécutives des cellules glandulaires. La rate et les ganglions lymphatiques sont sclérosés.

La synthèse de ces lésions nous prouve qu'il s'agit là d'une affection générale, progressive, systématisée, à localisation principale sur les diverses espèces de tissu conjonctif des extrémités, de certains organes et des muqueuses. La raison de cette localisation se trouve dans les conditions particulières de circulation et de nutrition des membres, et dans une prédis position embryonnaire. Les muscles qui s'insèrent à la face profonde de la peau ou des muqueuses altérées, sont envahis par le processus d'hyperplasie conjonctive. Il est probable qu'un mécanisme analogue préside à la dégénérescence des nerfs.

A la suite de ces troubles de nutrition, certaines glandes, comme par exemple le rein, réagissent et sont prises consécutivement. Si l'on envisage la maladie de cette manière, la lésion de la glande pituitaire devient une altération corrélative qui existe au même titre que la sclérose du sympathique; mais alors une autre question aussi importante et aussi difficile s'impose : pourquoi cette altération est-elle constante ? Il ne faut pas oublier, ainsi qu'il résulte de l'étude anatomique, que la lésion dominante de l'hypophyse n'est pas seulement la sclérose interstitielle, mais aussi l'hyperplasie des follicules.

### Examen du rachis dans un cas de Spondylose Rhizomélique.

En collaboration avec A. Léri.

*Société médicale des Hôpitaux*, 24 février 1889.

### Anatomie pathologique et Pathogénie de la Spondylose Rhizomélique.

En collaboration avec A. Léri.

*Iconographie de la Salpêtrière*, 1906, n° 1.

Nous avons exposé plus haut les caractères cliniques qui nous ont permis d'isoler en 1898, sous le nom de Spondylose rhizomélique, une entité morbide caractérisée par la soudure à peu près complète du rachis et

des articulations de la racine des membres, les petites articulations demeurant à peu près indemnes. Cette affection est loin d'être rare, puisque, dès l'année suivante (1899), Léri en réunissait 30 cas récemment publiés ou puisés dans la littérature, et qu'actuellement des centaines de cas en ont été publiés.

Mais nous n'avions alors aucune notion exacte sur l'anatomie pathologique et sur la cause de ces singulières et si spéciales localisations. Des autopsies, faites à Bicêtre et publiées en collaboration avec A. Léri, nous ont permis de combler ces lacunes.

FIGURE 33. — *Colonne cervicale* (coupe sagittale médiane). — Soudure des lames par ossification des ligaments jaunes; les lames et les ligaments ne forment plus qu'une bande osseuse continue. — Intégrité des disques. — Volume énorme de l'apophyse épineuse de l'axis. — Soudure de l'arc antérieur de l'atlas à l'apophyse odontoïde.

Une première autopsie, dont les pièces ont été présentées en 1899 à la Société médicale des Hôpitaux par Pierre Marie et Léri, a montré au niveau du rachis les lésions suivantes : le ligament vertébral commun antérieur est absolument normal dans toute son étendue. Extérieurement, on ne remarque que des ponts osseux formant un peu saillie, qui unissent entre eux les corps des vertèbres lombaires; un pont osseux semblable unit sur la ligne médiane l'axis à la III^e cervicale; l'arc antérieur de l'atlas est absolument soudé à l'apophyse odontoïde. Partout ailleurs les disques intervertébraux subsistent, mais présentent une épaisseur manifestement moindre que normalement, sauf dans la région lombaire. — Sur une coupe longitudinale on voit que l'épaisseur des disques est diminuée un peu, surtout dans la région dorsale supérieure. — Les lames vertébrales sont unies entre elles par un tissu osseux qui paraît continu avec elles, mais qui est plus mince et partout transparent; ce tissu osseux est formé par l'ossification sur place des fibres des ligaments jaunes, et présente encore assez nette la striation verticale de ces ligaments. — Les apophyses articulaires paraissent absolument soudées sur

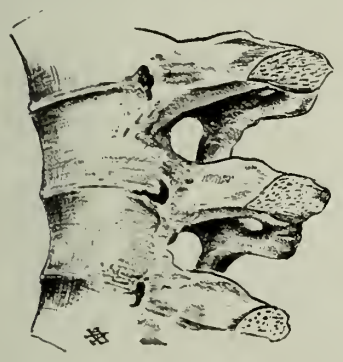

FIGURE 34.—*Colonne dorsale moyenne.* — Ossification costo-vertébrale (faisceaux supérieur et inférieur) et costo-transversaire.

toute la hauteur de la colonne : il s'agit d'une ankylose osseuse, comme on le constate en certains points où elles ont été coupées. — Les apophyses épineuses ne sont nulle part entièrement soudées l'une à l'autre, mais dans la région lombaire leur extrémité, très épaisse, présente des prolongements montant et descendant vers l'apophyse voisine. — Les côtes sont soudées aux corps vertébraux par des sortes de piliers osseux qui les unissent aux corps sus- et sous-jacents, laissant libre la partie qui répond au disque ; la douzième côte a conservé sa mobilité relative. Une partie des côtes est soudée à l'apophyse transverse correspondante par un pont osseux répondant aux ligaments costo-transversaires. — Le ligament vertébral commun postérieur est absolument normal et nulle part ossifié.

En un mot, la caractéristique des lésions de la spondylose rhizomélique est surtout, d'après cette autopsie, une ossification directe des ligaments articulaires, des ligaments jaunes, costo-vertébraux et costo-transversaires avec ankylose des surfaces osseuses, sans production d'exostoses et sans altérations grossières destructives ou hypertrophiantes des têtes osseuses.

Une seconde autopsie, faite en 1905 à Bicêtre et dont les résultats ont été publiés par Pierre Marie et André Léri, dans l'*Iconographie de la Salpêtrière* (1906, n° 1), a montré au niveau du rachis des lésions presque identiques aux lésions constatées lors de la première autopsie. Mais, faite plus complètement, elle a fourni quelques notions nouvelles.

L'examen des articulations coxo-fémorales a permis de voir que, en outre des ligaments, les bourrelets cotyloïdiens étaient complètement ossifiés. — L'étude du tissu osseux montrait presque partout, même à distance des articulations, une très notable raréfaction : on constatait notamment la grande minceur du tissu compact et la fragilité du fond de la cavité cotyloïde, de la tête du fémur, des apophyses vertébrales, des fosses iliaques, du sacrum, du fémur, du péroné.

Enfin, les ossifications ligamenteuses paraissaient nettement prédominantes au niveau de la partie antérieure du rachis, dans les régions cervicale et lombaire, et au niveau de la partie postérieure dans la région dorsale.

Ces différentes constatations nouvelles ont permis à Pierre Marie et André Léri d'établir une *pathogénie* de la spondylose rhizomélique et d'expliquer la si curieuse localisation des ankyloses, dans cette maladie, presque uniquement au niveau du rachis et des articulations de la racine des membres. La spondylose nous paraît être *primitivement une ostéopathie, infectieuse ou toxi-infectieuse, à tendance surtout raréfiante ; les ossifications ligamenteuses*

*sont un phénomène secondaire, elles équivalent à un processus compensateur,* frénateur et jusqu'à un certain point curateur, car elles ne sauraient être mieux placées pour limiter les déformations, mais non pas pour les produire. Les douleurs qui marquent les premières phases de l'affection en indiquent la période active, inflammatoire ; elles sont beaucoup plus généralisées que les ankyloses consécutives. Au moment des ankyloses, qui donnent à la maladie son caractère spécial, on n'assiste plus qu'à la période passive, au processus de guérison qui peut être entrecoupé de réveils inflammatoires. Si ces ankyloses sont presque toujours limitées aux articulations de la hanche, de l'épaule, parfois du genou, à la sterno-claviculaire et souvent à la temporo-maxillaire, c'est parce que ce sont précisément *toutes ces articulations, et celles-là seules, qui possèdent un bourrelet ou un ménisque :* on comprend que, par suite de l'ossification de ces bourrelets et ménisques, véritables renforcements des ligaments, les mouvements soient plus rapidement et plus complètement limités ou supprimés dans ces articulations que dans toutes les autres.

L'autopsie d'un cas de *Cyphose hérédo-traumatique,* que nous avons publiée avec Dobrovici et qui a été étudiée en détail par Léri *(Soc. méd. des Hôp.,* 22 juillet 1904), nous a montré dans cette affection des lésions absolument différentes dont on trouvera plus loin l'indication. Il s'agit essentiellement ici d'une affection locale ; toutes les ossifications sont localisées dans une même région, celle qui a subi directement le traumatisme ; elles portent surtout sur le grand ligament vertébral commun antérieur, accessoirement sur quelques points très limités des autres ligaments, des ligaments jaunes en particulier ; ces ossifications déterminent la production de saillies, de nodosités. Les plus importantes siègent au niveau même de la concavité de la courbure cyphotique ; elles ne sauraient être mieux placées pour produire cette courbure et non pour la limiter.

La pathogénie de la cyphose hérédo-traumatique se déduit clairement de ces constatations anatomiques : le brusque redressement de la colonne vertébrale, produit par une chute sur le dos ou par la chute d'un corps pesant sur la région dorsale, détermine la rupture de certains ligaments, et notamment du ligament vertébral commun antérieur ; les ligaments rompus, entraînant sans doute des parcelles de périoste, se réparent par ossifications, et cette ossification entraîne la courbure de plus en plus prononcée de la région atteinte. Ainsi s'expliquent les particularités de cette affection que, après Henle, Kümmell, Bechterew, Pierre Marie et Astié avaient constatées chez leur malade *(Presse médicale,* 6 octobre 1897) : début brusque à la suite d'un

traumatisme chez des sujets prédisposés à la gibbosité par leurs antécédents héréditaires et souvent déjà plus ou moins voûtés eux-mêmes, évolution ensuite progressive en quelques mois, sans étapes, gibbosité bien plus accusée que dans la spondylose, mais bien plus limitée, avec ankylose plus ou moins étendue du rachis, mais non généralisée.

Ainsi, aussi bien par l'anatomie pathologique et la pathogénie que par la clinique, la cyphose hérédo-traumatique diffère essentiellement, d'après les recherches de Pierre Marie et de ses élèves, de la spondylose rhizomélique.

Dans le *Rhumatisme vertébral chronique* le rachis peut rester rectiligne, les ossifications sont très irrégulières et très saillantes, elles ne sont pas limitées aux ligaments, elles forment des ostéophytes souvent volumineux, elles rétrécissent les trous de conjugaison, déterminant ainsi de vives douleurs par compression des racines rachidiennes, elles atteignent en même temps, ou généralement plus tôt, les petites articulations.

Il y a donc toute une série de maladies ankylosantes de la colonne vertébrale, très différentes les unes des autres, parmi lesquelles la Spondylose rhizomélique est une entité morbide bien caractérisée au point de vue anatomique et clinique : c'est ce que, par une série de recherches, nous croyons avoir démontré.

### **Cyphose hérédo-traumatique** (Autopsie).

En collaboration avec M. Dobrovitch, interne du service.

*Bulletins de la Société médicale des Hôpitaux de Paris*, séance du 15 mai 1903.

*L'autopsie de ce cas de Cyphose hérédo-traumatique est la première qui ait été faite en France.* Voici les principaux résultats fournis par cette autopsie :

La cyphose qui siège dans la région dorsale inférieure est très marquée et atteint presque l'angle droit. Il y a une soudure complète des 7 dernières vertèbres dorsales ; leurs disques intervertébraux sont ossifiés et une jetée de tissu osseux compact réunit la face antéro-latérale droite des corps vertébraux sous la forme d'un chapelet osseux étranglé au niveau des corps vertébraux, renflé et saillant en avant au niveau des disques intervertébraux. La hauteur des corps vertébraux est diminuée à leur partie antérieure. Le ligament vertébral commun antérieur est ossifié au niveau de la cyphose et indemne au-dessus et au-dessous.

Au niveau des VI^e, VII^e et VIII^e vertèbres dorsales il y a une ossification des ligaments jaunes et les apophyses épineuses sont soudées par leurs sommets et par leurs bords. Les articulations costo-vertébrales droites et gauches des VI^e, VII^e et VIII^e vertèbres dorsales sont ankylosées. Les articulations de la tête avec la colonne vertébrale sont libres. La colonne cervicale et la colonne lombaire sont normales. — Il n'y a pas de lésions médullaires.

Les lésions de la cyphose hérédo-traumatique diffèrent de celles de la spondylose rhizomélique surtout par l'absence de lésions d'ankylose au niveau des articulations de la racine des membres, et par l'existence d'exostoses siégeant sur les corps vertébraux, ainsi que par l'ossification du ligament commun vertébral antérieur. L'aspect clinique, la double notion étiologique (hérédité, traumatisme) de la cyphose hérédo-traumatique la distinguent nettement aussi de la Spondylose rhizomélique.

**Autopsie d'un cas de Malformation congénitale du cœur chez un malade atteint de Cyanose tardive.**

*Leçons de Clinique médicale* (Hôtel-Dieu, 1894-1895). Paris, Masson, 1896.

FIGURE 35.— Homme atteint de malformation congénitale du cœur avec déformation du thorax.

Le cœur de ce malade de 32 ans, qui avait fait l'objet d'une communication antérieure à la Société médicale des hôpitaux sur l'hyperglobulie dans la Cyanose congénitale, présentait un aspect globuleux et une augmentation considérable de volume. Sa section révéla l'existence d'un énorme hiatus du septum interauriculaire bordé en avant et en bas par un repli semi-lunaire qui représente l'indice du processus de cloisonnement normal dont l'évolution complète amène l'obturation du trou de Botal.

A propos de ce cas j'ai exposé en détail l'histoire des malformations cardiaques et les principales théories émises sur le mode de production de ces lésions.

## Sur un cas de diabète bronzé suivi d'autopsie.

*La Semaine médicale*, 22 mai 1895, n° 27, et *Leçons de Clinique médicale de l'Hôtel-Dieu*, Paris, Masson, pages 107 et suivantes.

Lorsque cette publication fut faite, l'histoire du diabète bronzé était encore en pleine évolution, et on n'en connaissait guère que 11 cas dans la littérature médicale. Ces cas étaient ceux de Hanot et Chauffard, qui ont donné la première description du syndrome diabète bronzé; de Letulle, qui avait fort bien étudié l'histologie de cette affection et exprimé des vues nouvelles sur la nature du pigment; de Brault et Galliard, qui avaient également donné un examen histologique très soigné et étudié la question de la formation du pigment, puis les cas de Barth, de Gonzalez Hernandez, de Palma, de Mossé.

J'avais, à l'occasion du passage de ce malade dans mes salles, essayé de présenter un tableau d'ensemble de l'aspect clinique de cette affection.

L'autopsie de ce cas ayant, peu de temps après, été faite dans le service, j'en exposai les résultats dans une seconde leçon particulièrement consacrée à l'étude de l'anatomie pathologique du diabète bronzé. Dans cet exposé on trouvera décrites avec un certain détail les lésions qu'offraient les principaux viscères. J'ai consacré en outre, à l'intéressante question de la pathogénie et de la nature de cette singulière affection, une discussion assez étendue.

Je crois avoir, sur la nature du diabète bronzé, émis une idée personnelle, plus conforme à la réalité, que celle des auteurs qui m'avaient précédé, ainsi qu'on en pourra juger par le paragraphe suivant qui termine ma seconde leçon :

« Vous remarquerez, en lisant, comme je vous y engage, les travaux des auteurs qui se sont occupés de cette affection, que tous ou presque tous considèrent le diabète bronzé comme un épiphénomène, comme un accident, comme une terminaison du diabète sucré vulgaire. Pour les uns, c'est une « cirrhose pigmentaire dans le diabète sucré » ; pour les autres, c'est « la « cachexie bronzée dans le diabète ». Cette manière de voir est-elle bien légitime? Je ne le crois pas. Il s'agit ici, soyez-en convaincus, non pas du diabète sucré vulgaire, mais d'une véritable entité clinique et anatomo-pathologique, en un mot d'une maladie à part.

« Ce n'est pas là le diabète sucré classique : c'est une espèce morbide aussi distincte de celui-ci que l'est par exemple le diabète pancréatique. Rien en effet, ni dans l'aspect de ces malades, ni dans la marche de l'affection, ne rappelle le diabète sucré vulgaire : il n'y a de commun que la polyurie, la polyphagie, la polydipsie; à tous autres égards la différence est absolue. Si d'ailleurs le diabète bronzé était une complication, une terminaison du diabète sucré vulgaire, ne devrait-on pas voir un certain nombre d'anciens diabétiques être pris des accidents qui nous occupent ? Or, cela n'est pas ; toujours le diabète bronzé débute d'une façon inopinée, et dans sa marche rapide il évolue d'une manière autonome. Pour ce qui me concerne, je vous le déclare, s'il me fallait comparer cette affection à quelque autre, c'est vers le diabète pancréatique et non vers le diabète sucré vulgaire que je tournerais les yeux ; et d'ailleurs, savons-nous quel rôle, dans cette affection, à côté des altérations du foie, jouent les lésions si prononcées que je vous ai signalées du côté du pancréas ? Mais je m'arrête dans cette voie trop largement ouverte vers le champ des hypothèses ; je veux me borner, en terminant, à vous répéter une fois encore que le diabète bronzé est bien, quoi qu'on en dise, une entité morbide autonome définitivement exhumée par MM. Hanot et Chauffard du *caput mortuum* des diabètes sucrés. »

### Neurofibromatose généralisée.

En collaboration avec A. Couvelaire.

*Société médicale des Hôpitaux,* séance du 7 décembre 1899.

### Neurofibromatose généralisée. Autopsie.

En collaboration avec A. Couvelaire.

*Nouvelle Iconographie de la Salpêtrière,* tome XIII.

Le cas de neurofibromatose qui a fait l'objet de ces deux publications et dont nous avons pu pratiquer l'autopsie, présentait un certain nombre de singularités fort curieuses qui sont brièvement relatées ci-dessous.

*a*) *Le début tardif.* — Le malade faisait remonter à l'âge de 52 ans le début de son affection ; il était, sur ce point, très affirmatif et fixait même d'une façon précise la date à laquelle les dermato-fibromes et les nævi pigmen-

taires étaient apparus : ce fut une véritable éruption qui en 15 jours envahit successivement la tête, le tronc et le ventre, et plus tardivement les membres. Le malade attribuait tous ses maux à une gelure des pieds et des jambes.

*b) Lésions squelettiques localisées au thorax et à la colonne vertébrale.* — La colonne vertébrale présente une scoliose à convexité droite, le sommet de la courbe répond à la XI^e vertèbre dorsale. Le sternum est très abaissé, sa direction générale est oblique en bas et à gauche, deux inflexions portant sur son grand axe lui donnent l'aspect d'une marche d'escalier. Les côtes sont minces et fragiles, d'une extrême mollesse, au voisinage des articulations chondro-costales elles se plissent et se recourbent en dedans ; le rebord costal inférieur affleure en arrière la crête iliaque ; en avant ce rebord, ou plus exactement le dos de la pliure, pénètre dans la partie toute supérieure des fosses iliaques.

*c) Lésions musculaires.* — Tous les muscles des membres qui ont été examinés montrent une atrophie très marquée, diffuse et irrégulièrement distribuée.

*d) Tumeurs fibromateuses cutanées.* — On en trouve de deux sortes, les unes apparaissent avec une gaine lamelleuse encapsulant la néoplasie fibreuse intrafasciculaire au milieu de laquelle court le faisceau dissocié des fibres nerveuses intactes. — Dans l'autre variété on trouve des blocs fibreux irréguliers, sans capsule d'enveloppe, au sein desquels gisent épars et éloignés, soit des tubes de glande sudoripare, soit des culs-de-sac de glande sébacée dont l'intégrité histologique est conservée.

*e) Tumeurs fibromateuses dans les viscères.* — Celles-ci se trouvent notamment, au nombre d'une dizaine, sur le duodenum, le jejunum et l'iléon, les plus petites ont la dimension d'une tête d'épingle, les plus grosses d'une noisette. — Le mésentère présente sur le trajet des nerfs de très nombreux petits renflements blanchâtres de consistance fibreuse. — Au niveau de la face postérieure de l'estomac se trouvent deux tumeurs fibreuses sous-péritonéales n'ayant aucune connexion apparente ni avec les nerfs, ni avec les vaisseaux.

Notre conclusion, à laquelle d'ailleurs la plupart des auteurs semblent s'être actuellement ralliés, était donc, au point de vue de la nature de cette affection, la suivante : il ne semble pas que dans la neurofibromatose généralisée le processus de fibromatose soit uniquement systématisé aux troncs et aux filets nerveux.

## Des foyers lacunaires de désintégration et de différents autres états cavitaires du cerveau.

*Revue de médecine,* 10 avril 1901, n° 4.

A l'autopsie des vieillards atteints d'hémiplégie on est frappé du nombre relativement faible d'hémorragies et de ramollissements que l'on constate. Chez le plus grand nombre on ne trouve en effet qu'une ou plusieurs lacunes siégeant dans l'intérieur ou au voisinage des noyaux gris centraux, ou dans

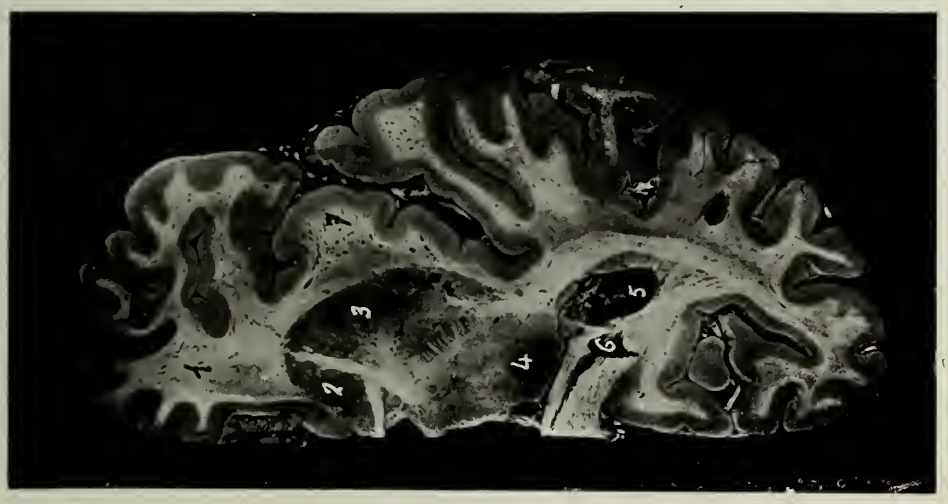


FIGURE 36. — Coupe horizontale de l'hémisphère droit.

*Lacunes* dans le noyau lenticulaire, 3; — on reconnaît en 2 la tête du noyau caudé, en 4 la couche optique. Au niveau de l'insula, en 7, la substance blanche présente de nombreux petits pertuis, ce ne sont pas là des lacunes, mais de simples espaces vasculaires un peu dilatés, constituant l'*état criblé* de Durand-Fardel.

la protubérance. C'est une chose curieuse que, malgré la fréquence de cette lésion, malgré l'importance qu'elle présente tant au point de vue clinique qu'anatomo-pathologique, les auteurs la passent sous silence, ou tout au moins ne lui consacrent que des descriptions sommaires. Le présent travail a été destiné à réparer cette omission.

Les *foyers lacunaires de désintégration* (plus simplement les *lacunes*) se présentent sous l'aspect de petites cavités à contours plus ou moins irréguliers n'ayant rien de géométrique, il semble qu'à leur niveau le tissu cérébral ait été déchiré et détruit.

Leur volume est variable, de la grosseur d'un grain de millet à celle d'un fort pois. — Leur nombre diffère, suivant les cas, de l'unité à 8, 10 et davantage dans chaque hémisphère.— Leur siège le plus ordinaire est le segment externe du noyau lenticulaire dans lequel elles peuvent rester entièrement contenues, ou dont elles peuvent déborder en lésant les faisceaux blancs voisins, notamment la capsule interne. Parfois les lacunes siègent uniquement dans la substance blanche (capsule interne, centre ovale, corps calleux). Mais on les rencontre surtout dans les noyaux centraux (noyau lenticulaire, couche optique, tête du noyau caudé). — Un autre siège de prédilection des lacunes est la protubérance. On ne les rencontre pas dans les pédoncules cérébraux, dans le bulbe ni dans la moelle, elles sont très rares dans le cervelet.

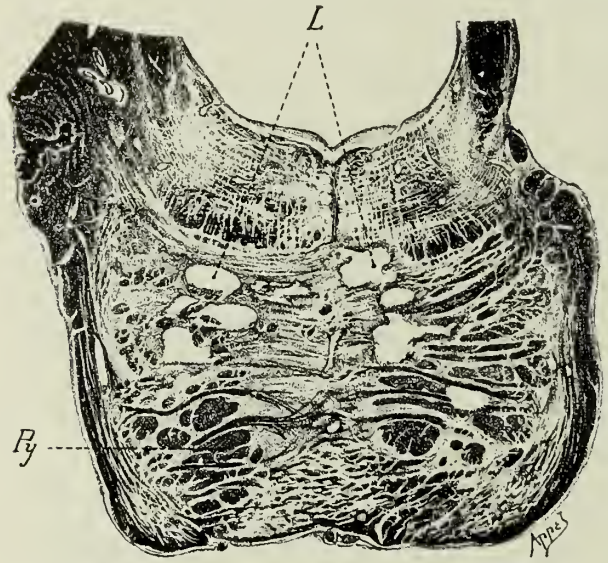

FIGURE 37. — Coupe d'une protubérance présentant de nombreuses lacunes.

L'examen microscopique de ces foyers lacunaires montre des altérations surtout manifestes sur les petits vaisseaux des noyaux gris centraux, leurs différentes tuniques sont épaissies, les espaces périvasculaires présentent une dilatation plus ou moins accentuée, dilatation qui s'accompagne ordinairement d'un certain degré de raréfaction du tissu nerveux qui les borde. En somme, il s'agit surtout d'une lésion de la gaine et des parois des vaisseaux amenant la production de très petits foyers de destruction de la substance cérébrale avec réaction inflammatoire, augmentation des noyaux, production de corps granuleux, et consécutivement organisation d'une zone de sclérose. — On trouve, en outre, dans les centres nerveux, de multiples lésions dues à la sénilité avec artério-sclérose.

La symptomatologie des lacunes mérite également d'appeler l'attention et occupe une place importante dans la clinique des affections séniles. — Le symptôme le plus fréquemment observé est l'hémiplégie, mais une hémiplégie souvent incomplète et susceptible de rétrocéder d'une façon très marquée ;

l'apoplexie y est très rare ainsi que l'hémianopsie ou l'aphasie. Les troubles du langage que l'on constate parfois sont des troubles de pure dysarthrie pouvant aller jusqu'aux manifestations de la paralysie pseudo-bulbaire. En outre de l'hémiplégie un autre symptôme important et fréquent est la « marche à petits pas », ou encore d'autres troubles de la marche plus ou moins voisins de l'astasie-abasie. Les réflexes tendineux du genou et du poignet sont ordinairement exagérés. Les facultés psychiques sont le plus souvent affaiblies, l'émotivité est accrue, les malades présentent parfois du rire et du pleurer spasmodiques ; on peut observer aussi la démence sénile et le gâtisme. La mort peut survenir par cachexie progressive ou plus brusquement à la suite d'une hémorragie ou d'un ramollissement du cerveau.

Dans un appendice *sur différents autres états cavitaires du cerveau*, l'auteur distingue et différencie d'avec les lacunes :

*a*) L'*état criblé du cerveau* décrit autrefois par Durand-Fardel ; cet état est constitué par une dilatation des gaines péri-vasculaires sans altération manifeste des tissus circonvoisins, et semble plutôt dû à la rétraction en masse du parenchyme cérébral qu'à une lésion locale. Il convient d'insister sur ce point et sur le diamètre toujours assez faible des cavités ainsi produites.

*b*) La *dilatation péri-vasculaire isolée autour d'un des vaisseaux lenticulo-striés à son entrée dans le noyau lenticulaire*. Cet aspect cavitaire est de même nature que le précédent.

*c*) La *porose cérébrale* signalée par quelques auteurs sous les noms de dégénération kystique ou d'état fromage de gruyère. — M. Pierre Marie insiste sur les raisons pour lesquelles on peut affirmer qu'il s'agit là simplement d'une altération cadavérique produite par le développement *post mortem* de bulles gazeuses dans l'épaisseur du tissu nerveux, très probablement par suite de fermentations d'origine bactérienne.

## État vermoulu du Cerveau.

Communication à la Société de Neurologie de Paris, séance du 7 décembre 1905.
*Revue Neurologique*, 1905, page 1229.

La lésion dont il s'agit et que j'ai appelée *état vermoulu* n'a pas, à ma connaissance, fait l'objet d'une description méthodique avant celle qu'en

donna, sous mon inspiration, à la Société de Neurologie (1904) un de mes élèves, M. le docteur Dougherty (de New-York). Depuis lors cette lésion a été l'objet d'autres travaux provenant de mon service de Bicêtre, faits par M. le docteur Léri et par M. le docteur Ficaj (de Florence).

FIGURE 38. — Lobe frontal d'un hémisphère cérébral droit montrant deux foyers d'état vermoulu.

L'état vermoulu constitue essentiellement une lésion propre aux cerveaux séniles et s'observe sur ceux-ci avec une certaine fréquence (une fois au moins sur 25 à 30 cerveaux de vieillards). Il consiste en une singulière ulcération

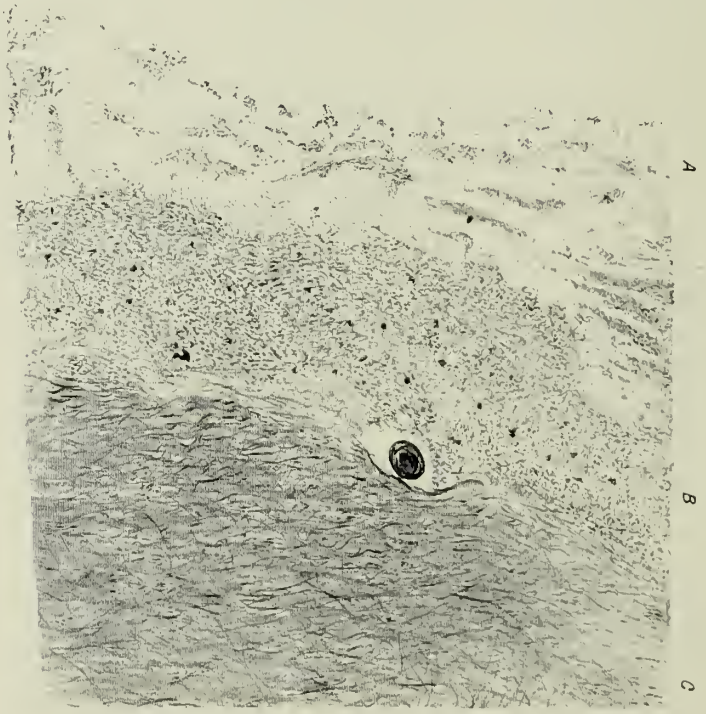


FIGURE 39. — Préparation histologique d'un cas d'état vermoulu montrant la destruction de la substance grise corticale.

de la substance grise corticale, ulcération qui en général intéresse à peine la

substance blanche sous-jacente. Son siège de prédilection réside dans les circonvolutions de la face inférieure du lobe frontal (lobule orbitaire) et dans la partie antérieure des circonvolutions temporales (surtout pôle temporal), mais on peut rencontrer cette altération sur toutes les circonvolutions de la face convexe des hémisphères; on ne l'observe guère au niveau du lobe occipital, non plus qu'au niveau de la face interne des hémisphères; exceptionnellement je l'ai trouvée 2 ou 3 fois sur la face externe du cervelet. Plusieurs circonvolutions peuvent en être simultanément atteintes sur un même hémisphère. Cette lésion semble être due à des lésions vasculaires. M. le docteur Léri et M. le docteur Ficaj ont fait sur des cerveaux provenant de mon service une étude histologique fort intéressante de cette lésion.

Au point de vue clinique, l'état vermoulu se montre surtout chez les vieillards atteints de démence sénile, de gâtisme. M. Dougherty a également constaté chez quelques malades l'épilepsie tardive. Il est difficile de dire si cette symptomatologie est due aux plaques d'état vermoulu ou si elle ne procède pas plutôt des autres altérations séniles existant simultanément dans le cerveau telles qu'atrophie simple, artério-sclérose, lacunes, etc.

### Étude de la Rétine dans l'Amaurose tabétique.

En collaboration avec A. Léri.

*Société de Neurologie*, 2 juin 1904.

### Étude du Nerf optique dans l'Amaurose tabétique.

En collaboration avec A. Léri.

*Société de Neurologie*, 2 juin 1904.

Aucune étude méthodique des voies optiques dans le tabes avec cécité n'avait été faite jusqu'ici; aussi les opinions des auteurs sur la cause de l'atrophie optique et la nature des lésions étaient absolument divergentes. Les uns (Popoff, Moxter, von Michel, de Grosz) pensaient que l'atrophie des fibres optiques provenait de la dégénérescence des cellules de la rétine qui leur donnent naissance, les cellules multipolaires ou ganglionnaires; les autres plaçaient dans le nerf lui-même le point de départ de la lésion dégénérative, soit à la périphérie du nerf (Charcot, Erb, Gowers), soit au niveau du trou optique (Schlagenhaufer), soit dans l'axe du nerf (Poncet), soit

irrégulièrement sur toute sa surface (Leber, Hoffmann); pour certains il s'agissait d'une névrite parenchymateuse (Vulpian, Charcot); pour d'autres, d'une névrite interstitielle (Ordonez, Virchow).

Nous avons systématiquement étudié les différentes parties des voies optiques dans le tabes avec cécité; nous avons pratiqué des coupes microscopiques d'un très grand nombre d'yeux, de nerfs optiques, de chiasma, de bandelettes, etc... Les constatations que nous avons faites au niveau de la rétine et des nerfs optiques peuvent se résumer de la façon suivante :

*A)* Rétine. — La rétine présente normalement 3 couches de neurones superposés; ces neurones sont articulés entre eux et doivent être successivement traversés par les impressions lumineuses avant qu'elles soient

Figure 40. — Chiasma dans un cas de tabes avec cécité (coupe frontale); coloration à l'hématoxyline-éosine. On remarquera la méningite extrêmement intense sur tout le pourtour; des amas lymphocytaires forment à la partie inférieure de la tige pituitaire, autour d'un paquet vasculaire, un nodule visible à l'œil nu.

transmises au cerveau par les fibres des nerfs optiques : ces 3 neurones sont, en allant des parties périphériques vers les parties centrales dans le sens de la conduction lumineuse : les grains externes, cellules dont l'extrémité périphérique est constituée par un cône ou un bâtonnet, les grains internes, neurones intermédiaires formés de cellules bipolaires, enfin les cellules multipolaires ou ganglionnaires, cellules d'origine des fibres optiques. C'est dans cette dernière couche que certains auteurs placent le point de départ de l'atrophie tabétique.

Nous avons fait des préparations histologiques des yeux de 11 tabétiques avec amaurose; *dans tous les cas*, nous avons trouvé dans la rétine *un nombre encore considérable de cellules ganglionnaires*, nombre souvent très analogue à la normale; or, dans 4 au moins de ces cas, il n'y avait plus dans le nerf correspondant *aucune fibre nerveuse*, et dans la plupart des autres cas le nombre des fibres restantes était très minime.

La couche des fibres optiques de la rétine était toujours très diminuée d'épaisseur, mais nullement en proportion ni du nombre des fibres restantes dans le nerf ni du nombre des cellules multipolaires.

Les autres couches de neurones de la rétine (couche des cônes et des bâtonnets, couche des grains internes) étaient souvent altérées, le nombre de leurs éléments était diminué, mais ces altérations n'étaient pas plus marquées que celles qui se produisent à la suite d'une lésion quelconque du nerf optique ou des extrémités terminales de ses fibres, à la suite d'une lésion du corps genouillé interne par exemple.

De ces recherches résulte la notion que *le début de l'atrophie optique tabétique n'est pas dans la rétine.*

*B)* Nerf optique. — Au niveau des nerfs optiques, nous avons fait des constatations intéressantes :

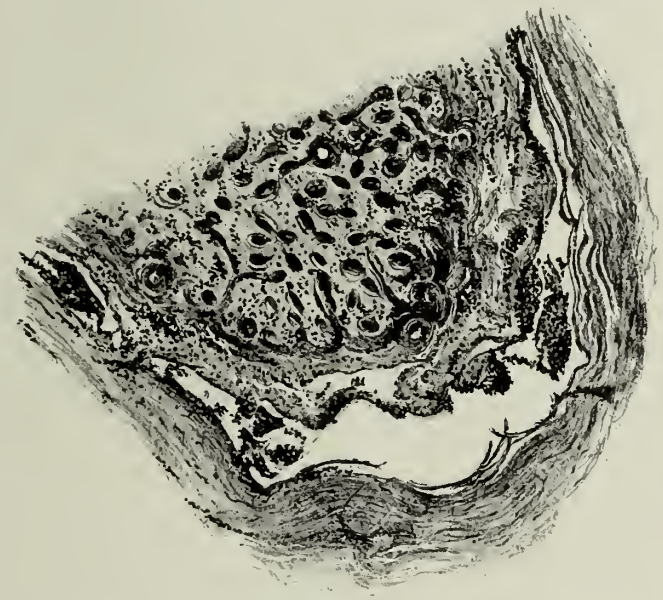

Figure 41. — Nerf optique dans un cas d'atrophie tabétique complète. Coloration à l'hématoxyline-éosine. Il ne reste presque plus de fibres nerveuses. Nodules fibreux très nombreux.

1° Il existe au pourtour des nerfs une *méningite* presque constante et souvent très prononcée; cette méninge est tout à fait comparable à celle qui existe au niveau de la méningite spinale postérieure des tabétiques vulgaires. — Macroscopiquement la méninge est opaque et cache la partie craniennne des nerfs, le chiasma et l'origine des bandelettes; au microscope elle se montre infiltrée de très nombreux lymphocytes qui forment des amas surtout au pourtour des vaisseaux ; ces lymphocytes infiltrent aussi les gaines méningées qui accompagnent le nerf dans sa portion orbitaire.

2° Il y a une extrême *disproportion* de volume entre des nerfs également dépourvus de fibres nerveuses : certains nerfs avaient conservé leur volume normal, d'autres étaient réduits à la moitié ou au tiers de ce volume ; cette seule disproportion, constatable sur le nerf intact, devait faire penser qu'il

existe une autre altération qu'une simple atrophie des fibres nerveuses.

Les coupes microscopiques permettent de comprendre cette disproportion : dans les plus gros nerfs on constate une très intense hypertrophie des travées vasculo-conjonctives qui, à l'état normal, séparent les faisceaux nerveux; dans les nerfs petits ces travées ont disparu et l'on ne voit plus qu'un semis de nodules fibreux disséminés sur un fond uniforme parsemé de nodules névrogliques. On a ainsi deux aspects très différents que l'on peut appeler type « trabéculaire » (le plus rare) et type « nodulaire » ou « insulaire » (le plus fréquent).

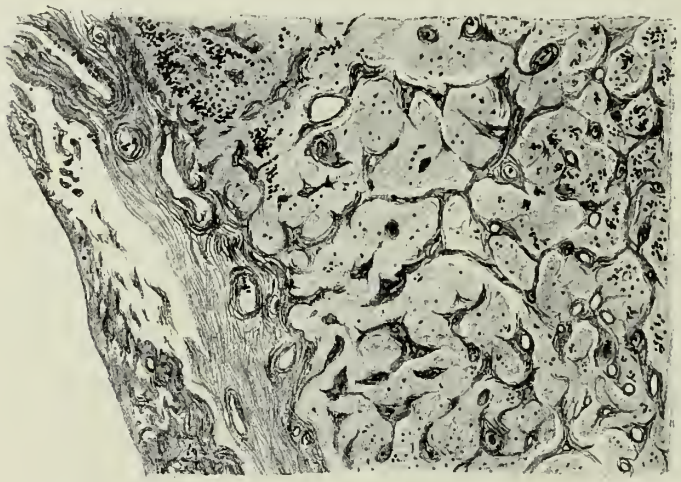

FIGURE 42. — Nerf optique dans un cas d'atrophie tabétique en voie d'évolution.

On voit nettement dans cette coupe les phases successives de l'évolution de la sclérose. A droite, il existe encore de nombreuses fibres; à ce niveau les vaisseaux sont nombreux et encore largement perméables, des travées conjonctives joignent les vaisseaux. Dans le bas, à gauche, les fibres sont moins nombreuses; à ce niveau, les travées ont en partie disparu et les vaisseaux ne laissent plus voir sur la coupe qu'une très étroite lumière. A gauche et au milieu, il n'y a presque plus de fibres; à ce niveau les travées intervasculaires ont presque complètement disparu et les nodules vasculaires sont complètement obturés.

Sur des nerfs incomplètement atrophiés ou sur des portions incomplètement atrophiées de certains nerfs, on peut suivre la formation de ces nodules : on voit qu'ils sont constitués chacun par l'oblitération d'un vaisseau. En même temps que les vaisseaux s'oblitèrent on voit disparaître les minces travées conjonctives qui reliaient leurs gaines entre elles; on voit aussi progressivement disparaître les fibres nerveuses voisines. Il est possible que certaines de ces fibres soient primitivement frappées de dégénérescence; mais, comme d'une façon générale elles sont d'autant plus rares que le vaisseau voisin est plus complètement oblitéré, on peut dire que la disparition des fibres nerveuses paraît être due surtout à un trouble de la nutrition et que ce trouble est une *névrite interstitielle d'origine vasculaire*. D'ailleurs les parties les plus précocement atrophiées des nerfs sont presque toujours les parties périphériques, immédiatement sous-jacentes au riche réseau vasculaire pie-mérien.

Les lésions vasculaires sont surtout des lésions *de péri- et d'endartérite, de péri- et d'endo-phlébite oblitérante* : c'est une variété d'altération qui

ne paraît pas spéciale à l'atrophie tabétique des nerfs optiques, mais qui se rencontre dans un certain nombre de *cirrhoses* viscérales, notamment dans celles qui répondent à des lésions syphilitiques tertiaires.

3° Les nodules fibreux que l'on rencontre dans les nerfs atrophiés paraissent beaucoup plus nombreux que les vaisseaux que l'on observe dans les nerfs optiques à l'état normal; aussi il semble probable que la phase d'oblitération vasculaire, de sclérose et d'atrophie des éléments nerveux est précédée par une *phase de néoformation vasculaire :* chaque nodule représenterait un vaisseau oblitéré, soit ancien, soit néoformé.

Cette évolution *anatomique* en deux phases explique parfaitement une évolution *clinique* en deux périodes que nous avons constatée. A la première phase, irritative, d'inflammation et de néoformation vasculaire, répond une période d'évolution aiguë durant de quelques mois à 2 ou 3 ans au plus, généralement accompagnée de céphalées frontales et de signes d'irritation du nerf optique, de phosphènes, qui peuvent être le point de départ des troubles mentaux, pendant laquelle le malade perd toute vision distincte. — A la deuxième phase, d'oblitération vasculaire et d'atrophie nerveuse, répond une période d'évolution essentiellement chronique, durant au moins 3 ans et souvent 10, 20 et 30 ans et plus, pendant laquelle, les phénomènes aigus ayant disparu, le malade conserve pendant un temps très long des sensations lumineuses sans aucune notion de la forme et de la couleur des objets.

## Persistance d'un faisceau intact dans les Bandelettes optiques après atrophie complète des nerfs : le « FAISCEAU RESIDUAIRE DE LA BANDELETTE ». Le Ganglion optique basal et ses connexions.

En collaboration avec André Léri.

*Société de Neurologie,* 11 mai 1905, et *Revue Neurologique,* 30 mai 1905.

Contrairement à l'opinion générale des anatomistes, et notamment à celle de M. et Mme Dejerine, nous avons montré que l'atrophie complète des deux nerfs optiques n'entraîne pas une atrophie *complète* des bandelettes; *dans 9 cas de tabes ou de sclérose combinée avec cécité* (nous avons vérifié le fait

depuis sur de nombreux autres cas), *après atrophie complète des nerfs, il subsistait dans la bandelette un petit faisceau de fibres intactes.*

Le petit faisceau que nous avons trouvé *dans l'intérieur même des bandelettes* atrophiées des tabétiques amaurotiques en occupe la partie *externe.* Ce seul fait le distingue nettement de la commissure de Gudden décrite chez le lapin qui, contenue dans l'intérieur de la bandelette, en occupe la partie *interne.* En raison de la persistance de ce faisceau après l'atrophie complète des nerfs, nous l'avons désigné sous le nom de FAISCEAU RÉSIDUAIRE DE LA BANDELETTE.

La situation de ce fascicule nous a paru fixe, sa dimension et son aspect sont quelque peu variables. C'est à l'endroit où la bandelette, adhérente par toute sa face supérieure, contourne la partie tout antérieure du pédoncule, en avant et au niveau des tubercules mamillaires, qu'on l'aperçoit avec ses caractères les plus nets. Il occupe la partie la plus supérieure du bord externe de la bandelette; il est plus ou moins triangulaire à base supérieure sur une coupe frontale et d'ordinaire constitué par deux ou trois fascicules superposés, incomplètement séparés, et dont les plus supérieurs sont les plus volumineux; sur une coupe frontale colorée il est parfois visible à l'œil nu. Ses fibres sont coupées obliquement, mais à ce niveau la bandelette, qui est dirigée à la fois en arrière et très en dehors, est elle-même coupée très obliquement par une section frontale. Les fibres de ce faisceau paraissent plus fines que les grosses fibres de la commissure de Meynert, et en général elles sont moins colorables par la laque hématoxylinique.

Plus loin, au fur et à mesure que la bandelette s'enfonce entre le pédoncule et le lobe temporal, le fascicule se porte à l'extrémité inférieure de son bord externe et vient finalement se placer immédiatement au-dessus, ou même en dehors, de l'angle formé par la bandelette et la circonvolution du crochet. Sa forme est assez régulière et parfois complètement discoïdale; il est plus large et ses fibres paraissent moins tassées qu'en avant; aussi apparaît-il moins fortement coloré. Ses fibres sont moins obliques, presque transversalement coupées par la coupe frontale, ce qui répond au changement de direction de la bandelette qui, en contournant la partie moyenne du pédoncule, est devenue presque antéro-postérieure et est coupée presque perpendiculairement à sa direction par une section frontale; d'ailleurs, dans les atrophies incomplètes, on voit que la direction des fibres de ce fascicule semble répondre à peu près à celle des fibres visuelles conservées.

Avant de se terminer le faisceau résiduaire s'étend dans le sens vertical,

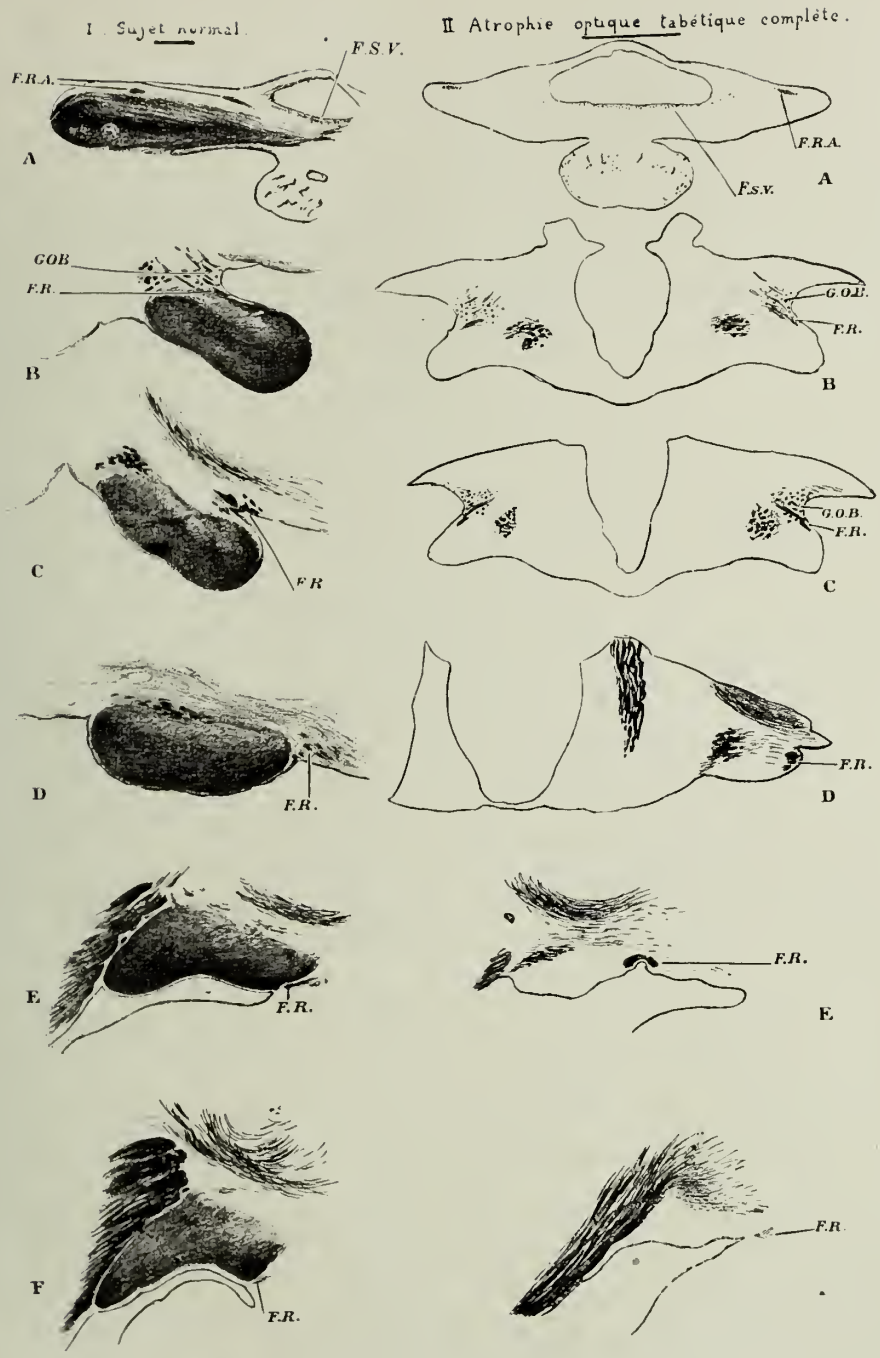


FIGURE 43. — Coupes frontales des bandelettes optiques depuis le chiasma jusqu'au voisinage des corps genouillés.

Ces coupes ont été faites à peu près à la même hauteur chez deux sujets : l'un normal I (série de gauche), l'autre atteint d'atrophie tabétique complète des deux nerfs optiques, série de droite. *F.R.*, faisceau résiduaire de la bandelette optique. — *F.R.A.*, faisceau résiduaire antérieur (ou du chiasma). — *G.O.B.*, ganglion optique basal. — *F.S.V.*, fibres sous-ventriculaires.

bordant en dehors la partie inférieure du bord externe de la bandelette et souvent subdivisé en plusieurs fascicules. Il cesse d'être différenciable à plusieurs millimètres en arrière du point où la commissure de Meynert a elle-même disparu au milieu des fibres qui bordent en bas le noyau lenticulaire ; cette terminaison est toute progessive et l'on voit sur plusieurs millimètres ce fascicule envoyer ses fibres en dehors et légèrement en haut vers le noyau lenticulaire ; il se termine donc en apparence comme la commissure de Meynert, mais en arrière d'elle et à 5 ou 6 millimètres seulement du corps genouillé externe. Sur certaines coupes on voit aussi un certain nombre de fibres se recourber en dehors et en bas et se terminer dans la circonvolution du crochet.

*En avant* nous avons pu suivre ce faisceau très nettement dans tous les cas jusqu'à quelques millimètres en arrière du chiasma, un peu en arrière du plan frontal qui passe par la partie postérieure de la tige pituitaire. A ce niveau on voit ses fibres se diriger obliquement en dedans et en haut et se mettre en rapport avec le gros amas cellulaire, situé au-dessus de l'extrémité interne de la bandelette, qui a été décrit par Meynert sous le nom de ganglion optique basal.

Le *ganglion optique basal* est une longue colonne de grosses cellules, ayant tout l'aspect des grosses cellules ganglionnaires, qui se trouve située au-dessus de la partie externe des bandelettes optiques, dans l'angle formé par ces bandelettes en bas et la lame perforée antérieure en haut ; plus en avant cette colonne ganglionnaire s'enfonce en coin dans la partie inférieure et externe de la racine grise des nerfs optiques, immédiatement au-dessus de la base des bandelettes. Elle commence en arrière entre les plans frontaux passant par la tige pituitaire et par la partie antérieure des tubercules mamillaires ; elle se prolonge en avant jusqu'à la partie postérieure du chiasma, au niveau de la commissure de Meynert. Elle a ainsi au moins 5 ou 6 millimètres de long (plus d'un centimètre pour Meynert) sur 2 millimètres environ de large et autant de haut ; elle s'effile à ses deux extrémités.

Il existe en outre au niveau de la partie antérieure de la base des bandelettes, mais *au-dessous* d'elles et non au-dessus, un très petit amas de cellules moins volumineuses ; ces cellules sont beaucoup moins nombreuses et beaucoup moins serrées que celles du ganglion optique basal.

Il nous paraît utile, contrairement à l'opinion de Luys et de Meynert, de bien séparer dans la nomenclature le « ganglion optique basal » vrai, situé au-dessus et en dehors des bandelettes, entre elles et l'espace perforé

antérieur, des « ganglions ou noyaux du tuber » (Kölliker), situés sur les mêmes coupes frontales au-dessous et en dedans des bandelettes, entre elles et le tuber cinereum : ces deux amas ganglionnaires ne nous ont paru reliés que par une traînée cellulaire très minime qui se trouve mélangée aux fibres de la commissure de Meynert. Ceci dit, c'est avec le seul ganglion optique basal vrai que le faisceau que nous avons trouvé conservé dans les bandelettes des tabétiques amaurotiques nous a paru en rapport. Nous avons cherché en quoi consiste ce rapport et quelles sont les autres relations du ganglion basal ?

En opposition avec Lenhossek (*Anat. Anz.*, p. 455) qui n'admet aucune fibre nerveuse dans l'intérieur du ganglion optique basal et, en particulier, aucune fibre qui se mette en rapport avec la bandelette optique, Kölliker a au contraire observé dans le ganglion optique basal vrai un certain nombre de petits faisceaux de 4 à 6 fibres ; ces faisceaux ont une direction *verticale* et se réunissent à un faisceau plus gros qui va se perdre dans la partie antérieure du thalamus ; ce faisceau serait probablement pour Kölliker le faisceau ventral de la lame médullaire de thalamus. Nous pouvons confirmer les recherches de Kölliker sur ce point, car nous avons vu nettement des fibres partir du ganglion optique basal et monter verticalement, plus ou moins mêlées aux fibres de l'anse lenticulaire, en dehors du pilier antérieur du trigone, jusqu'à la partie inférieure du thalamus; là elles se terminent sans doute dans la lame médullaire interne, mais probablement aussi pour une bonne part, à ce qu'il nous a semblé, dans les noyaux cellulaires de la substance centrale.

Mais, en plus des fibres verticales, nous avons constaté dans le ganglion basal de très nombreux fascicules de fibres *transversales*. De plus, contrairement à Lenhossek et à Kölliker, ce ganglion nous a paru manifestement en relation avec des fibres de certaines parties des voies optiques. Nous avons déjà dit que le faisceau qui reste intact dans les bandelettes atrophiées décrivait un coude net au niveau de ce ganglion pour se mettre en rapport avec lui. Ce faisceau naît-il ou se termine-t-il dans le ganglion ? Le traverse-t-il seulement ? C'est ce que nous avons cherché en examinant les parties plus antérieures des voies optiques.

Or, dans un bon nombre des cas, non dans tous, se trouve *dans le chiasma*, en avant du ganglion optique basal, entre la base lame de la grise et l'origine de la bandelette, un petit faisceau de fibres ; ce faisceau inconstant, que l'on peut appeler *faisceau résiduaire antérieur* ou *faisceau résiduaire*

*du chiasma,* est situé exactement comme se trouve situé plus en arrière le faisceau que nous avons décrit dans la bandelette, mais il est toujours *beaucoup plus petit;* il est constitué par des fibres fines, comme ce faisceau postérieur, mais beaucoup moins serrées ; ces fibres sont antéro-postérieures ou légèrement obliques en avant et en dehors. Ce faisceau est de volume très variable, plus variable que le volume du faisceau de la bandelette ; il est souvent inégalement volumineux d'un côté et de l'autre. Il est situé sur la face supérieure du chiasma et devient de plus en plus externe sur cette face supérieure, au fur et à mesure que l'on observe des coupes frontales plus antérieures. Il diminue rapidement de volume et disparaît généralement à quelques millimètres du ganglion basal avant d'avoir atteint la partie antérieure du chiasma. Il ne se prolonge donc pas dans le nerf optique.

Dans un cas de tabes avec cécité, pourtant, nous avons vu notre faisceau se prolonger en avant plus loin que dans les autres cas ; dans ce cas, il se portait de chaque côté en avant et en dehors sur la face supérieure du chiasma jusqu'à son bord externe, contournait ce bord, passait sur sa face inférieure, se prolongeait de quelques millimètres sur le bord inférieur du nerf optique correspondant, puis décrivait une anse semblable à celle que décrivent dans le nerf près du chiasma les fibres visuelles, revenait en arrière vers le bord interne du nerf, contournait ce bord, passait sur la face *supérieure* de la partie tout antérieure du chiasma et venait enfin s'entre-croiser sur la ligne médiane avec le faisceau du côté opposé, un peu en avant de l'extrémité antérieure du recessus sus-optique du III^e^ ventricule. Le faisceau de chaque côté enserrait donc pour ainsi dire la partie correspondante du chiasma dans une sorte d'anneau ouvert seulement en haut. La figure 3 représente les coupes frontales successives de la partie postérieure des nerfs optiques, du chiasma et de la partie antérieure des bandelettes dans ce cas; sur le schéma nous avons figuré la boucle que décrivait dans ce cas *unique* le faisceau résiduaire antérieur.

Quoi qu'il en soit, quelle que soit sa longueur, ce faisceau antérieur, chiasmatique, est-il la continuation du faisceau postérieur, du faisceau de la bandelette? Ou bien y a-t-il un relai dans les cellules du ganglion optique basal? Nous ne saurions trancher cette question, mais la situation des deux faisceaux qui, tant l'antérieur que le postérieur, sont situés un peu au-dessous et en dehors du ganglion, nous fait supposer qu'il y a continuité des fibres, au moins de certaines d'entre elles. Mais en tout cas cette continuité n'existe que pour un petit nombre de fibres, car le faisceau antérieur

est toujours beaucoup plus petit que le postérieur. Un grand nombre de fibres du faisceau postérieur se mettent donc facilement en rapport avec le ganglion basal ; y naissent-elles, s'y terminent-elles ou le traversent-elles seulement? Nous ne pouvons rien affirmer, mais l'étendue de la masse ganglionnaire et le grand nombre de ces cellules, d'une part, la grande dispersion des fibres entre ces cellules, d'autre part, nous font penser que ce ganglion est autre chose qu'un simple lieu de passage, qu'il doit servir au moins de relai important.

En dehors du faisceau postérieur et du faisceau antérieur que nous venons de décrire et des fibres verticales allant vers le thalamus décrites par Kölliker, le ganglion optique basal nous a paru encore avoir d'autres connexions : d'une part il nous a semblé recevoir un certain nombre de fibres de la commissure de Meynert ; d'autre part, il se met en relations, à notre sens, avec une mince couche de fibres antéro-postérieures immédiatement sous-jacentes à l'épendyme du recessus sus-optique du III^e^ ventricule, que l'on peut appeler *fibres sous-ventriculaires*.

Ces fibres, qui ne sont pas décrites par les auteurs, nous ont paru constantes ; elles s'avancent seulement de quelques millimètres dans la paroi supérieure du chiasma et dépassent à peine la partie antérieure du recessus. On les rencontre surtout sur les côtés de la ligne médiane, et au niveau de leur partie antérieure elles sont nettement séparées du faisceau résiduaire antérieur qui est devenu très latéral. Mais en arrière, aux environs du ganglion optique basal, on peut suivre en traînée continue ces fibres depuis la ligne médiane jusqu'au faisceau résiduaire antérieur ; dans un cas où ce faisceau était beaucoup plus volumineux d'un côté que de l'autre, c'est précisément du côté où il était le plus petit que ces fibres sous-ventriculaires étaient les plus nombreuses. Si nous ajoutons que les fibres du faisceau sont remarquables comme les fibres sous-ventriculaires par leur petit volume, on comprendra que nous ayons tendance à considérer à la fois faisceau compact et fibres éparses comme faisant partie d'un même système de fibres, émané directement ou indirectement du faisceau postérieur de la bandelette ou du ganglion optique basal, qui s'enfonce *en éventail* dans la partie supérieure du chiasma.

Aux constatations que nous avons faites, il nous reste à ajouter seulement qu'il n'est pas nécessaire d'examiner des voies optiques atrophiées pour constater la présence des faisceaux que nous venons de décrire ; quand on connaît leur situation, il est souvent facile de les distinguer sur des

voies optiques normales. Sur la plupart des bandelettes optiques normales on peut constater, un peu au-dessus de la partie externe des fibres visuelles, un petit faisceau caractérisé par la faible dimension et le peu de condensation de ses fibres : c'est le faisceau postérieur. Sur un certain nombre de chiasmas on peut retrouver au-dessus des fibres visuelles, plus ou moins séparé d'elles, un petit faisceau, quelquefois deux, allongé transversalement, remarquable lui aussi par le petit diamètre et la relative dispersion de ses fibres : c'est le faisceau antérieur.

*En résumé :*

1° A la suite des atrophies tabétiques complètes des nerfs optiques, il subsiste dans les bandelettes un faisceau qui en occupe la partie externe et est par conséquent absolument distinct de la commissure de Gudden : nous proposons de l'appeler *faisceau résiduaire de la bandelette (F. R).*

2° En arrière, ce faisceau se termine, au delà de la terminaison de la commissure de Meynert, dans le paquet de fibres qui bordent la partie inférieure du noyau lenticulaire.

3° En avant, il se prolonge jusqu'au ganglion optique basal de Meynert (noyau sus-optique de Lenhossek) et se met en rapport manifeste avec cet amas cellulaire.

## Existe-t-il en clinique des localisations dans la capsule interne?

En collaboration avec M. G. Guillain.

*Semaine médicale,* 25 juin 1902.

Les auteurs rappellent préalablement les opinions des auteurs classiques sur la systématisation des conducteurs nerveux dans la capsule interne. Ainsi l'école de Charcot décrit dans la capsule interne : le faisceau psychique dans le segment antérieur; le faisceau de l'aphasie et le faisceau géniculé dans le segment moyen ; le faisceau pyramidal, le faisceau de l'hémichorée, le faisceau sensitif dans le segment postérieur. Avec François Franck et Pitres, Beevor et Horsley les anatomistes distinguent dans la zone motrice de la capsule interne des faisceaux séparés pour les mouvements des yeux, de la tête, de la face, de la langue, du membre supérieur, du tronc, du membre inférieur. On a même spécifié les zones capsulaires amenant les mouvements de l'épaule,

du coude, du poignet, des doigts, de la hanche, du genou, du cou-de-pied, des gros et petits orteils.

Ces données classiques de l'anatomie normale permettaient de supposer que l'on trouverait en clinique des malades avec des paralysies localisées correspondant à des lésions capsulaires localisées. C'est ce que les auteurs se sont proposé de vérifier chez l'homme avec la méthode anatomo-clinique.

Au cours de leur travail ils ont montré que dans la capsule interne de l'homme n'existe pas un faisceau de l'hémichorée et de l'hémiathétose, que l'on ne saurait décrire non plus un territoire exclusivement sensitif, car même pour des lésions corticales et capsulaires intenses l'hémianesthésie peut faire défaut. La voie motrice occupe tout le segment postérieur de la capsule interne jusqu'au niveau de l'angle postérieur du noyau lenticulaire ; dans le territoire lenticulo-optique où descendent les fibres motrices il est impossible cliniquement, chez l'homme, contrairement à MM. Beevor et Horsley, contrairement à tous les anatomistes actuels, de spécifier des territoires distincts pour les différents faisceaux du bras, de la jambe, du pied. Toutes les fibres descendantes de la motilité sont dépendantes les unes des autres par leurs multiples collatérales. Une lésion, quelle que soit sa petitesse, ne peut dissocier ces divers faisceaux. Qu'une lacune miliaire, qu'une hémorragie, qu'un ramollissement existent en un point quelconque du territoire lenticulo-optique de la capsule interne, alors sera constitué en clinique le syndrome hémiplégie ; ce fait a un corollaire anatomique : une lésion même limitée de la capsule interne amène la dégénération de toute l'aire du faisceau pyramidal au niveau du bulbe et de la moelle.

Les conclusions précédentes ont trait seulement à ce qui s'observe chez l'homme, et sont uniquement déduites de l'étude des lésions destructives, par la méthode anatomo-clinique.

Certes il y a lieu de tenir grand compte de toutes les expériences des physiologistes, de toutes les localisations corticales et capsulaires obtenues par l'expérimentation ; mais quand, laissant à l'écart le côté expérimental de la question des localisations, on étudie les phénomènes uniquement chez l'homme avec la méthode anatomo-clinique, quand on envisage les lésions destructives du névraxe, on est forcé de conclure qu'il y a un désaccord absolu entre ces faits et les résultats enregistrés par les anatomistes et les physiologistes. En clinique on ne peut constater dans la capsule interne aucune localisation segmentaire persistante.

**Un cas de lésion linéaire limitée à la substance blanche de la frontale ascendante droite dans sa moitié supérieure.** (Hémiplégie. Étude de la dégénération secondaire pyramidale.)

En collaboration avec M. le docteur Idelsohn (de Riga).

*Revue Neurologique*, 1904, page 1025.

Chez ce malade, atteint le 29 juin 1903 d'une hémiplégie gauche, et qui mourut le 30 décembre 1903 après avoir présenté plusieurs crises d'épilepsie jacksonienne, on trouva à l'autopsie une cicatrice linéaire d'hémorrhagie cérébrale; cette cicatrice était située dans le centre ovale sur une ligne prolongeant le fond du sillon de Rolando et appartenant surtout à la partie profonde du

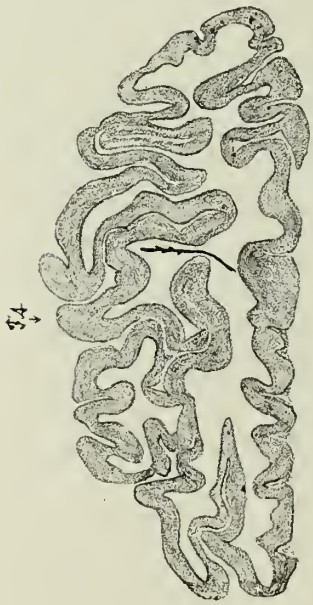

FIGURE 44.— Coupe horizontale de l'hémisphère droit au-dessus de la face supérieure du corps calleux.

Dans la substance blanche de la circonvolution frontale ascendante se voit une longue cicatrice linéaire (trait noir) qui représente exactement l'aspect et le siège de la lésion.

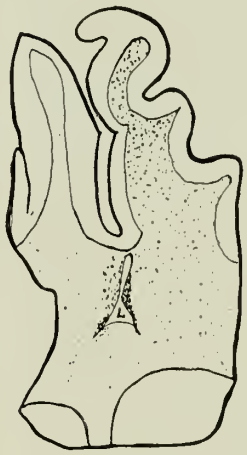

FIGURE 45. — Coupe d'une portion de la circonvolution frontale ascendante montrant, avec le siège de la lésion L, ce fait que la substance grise n'est pas directement intéressée. Nombreux corps granuleux parsemés autour de la lésion et dans la substance blanche circonvoisine.

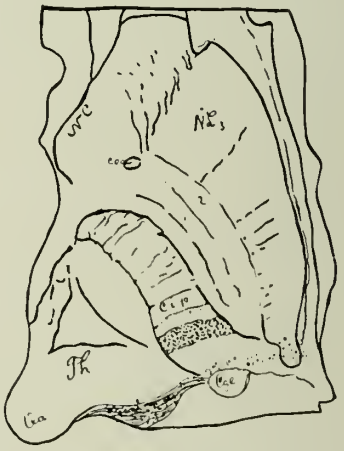

FIGURE 46. — Coupe de la capsule interne.

*NC*, noyau caudé; *NL*, noyau lenticulaire; *Th*, thalamus; *Cge*, corps genouillé externe. Les corps granuleux siègent dans la capsule interne en arrière du point portant l'inscription *Cip*.

territoire de la frontale ascendante. La date récente de la lésion a permis de rechercher les dégénérations par le procédé de Marchi; on a constaté que ces dégénérations se rencontraient dans des points du cerveau très

éloignés de celui où siégeait la cicatrice hémorrhagique. Quant à la dégénération pyramidale, elle était très limitée et facile à suivre dans la capsule interne et dans le pied du pédoncule cérébral. Mais une fois arrivée à la pyramide bulbaire, on constatait qu'elle se répandait dans toute l'aire de la pyramide et qu'aucune localisation spéciale des fibres dégénérées ne pouvait être reconnue à ce niveau ; d'ailleurs au point de vue clinique, la cicatrice, si nettement limitée à la partie supérieure de la frontale ascendante, avait donné lieu non pas à une monoplégie comme on aurait pu s'y attendre, mais bien à une hémiplégie des mieux caractérisées. Ce fait s'accorde assez mal avec les doctrines régnantes sur les localisations cérébrales.

## Les lésions du système lymphatique postérieur de la moelle sont l'origine du processus anatomo-pathologique du tabes.

En collaboration avec M. G. Guillain.

*Société médicale des Hôpitaux de Paris*, séance du 16 janvier 1903 ; *Société de Neurologie de Paris*, séance du 15 janvier 1903.

Les auteurs ont attiré l'attention sur certaines considérations relatives à la pathogénie du tabes dorsalis. Ces considérations leur ont été suggérées par les résultats de leurs examens anatomo-pathologiques et par certains faits empruntés à l'anatomie générale du névraxe.

Quand, sur la table d'autopsie, on examine macroscopiquement la moelle et les méninges d'un tabétique, deux particularités sont à remarquer : l'atrophie des racines postérieures et l'altération de la pie-mère. On voit, d'une façon constante, que c'est la méninge postérieure qui est atteinte et non la méninge antérieure, ainsi que l'ont constaté d'ailleurs tous ceux qui ont eu l'occasion de faire des autopsies de tabétiques. On note, de la façon la plus évidente, que la pie-mère qui recouvre les cordons postérieurs est opaque, épaissie ; examine-t-on au contraire macroscopiquement la méninge qui recouvre les cordons latéraux, on voit qu'elle a conservé sa minceur et sa transparence. Cette altération méningée, si l'on envisage les tabes classiques syphilitiques, est très accentuée dans toute la région dorsale ; elle est beaucoup moins prononcée et parfois presque nulle dans la région lombo-sacrée.

Cette localisation postérieure de la lésion méningée est pour les auteurs d'une importance capitale quant à l'explication du processus anatomo-pathologique du tabes. Elle est d'une importance très grande aussi au point de vue de la circulation lymphatique méningo-médullaire.

Depuis fort longtemps on a dit que la lésion primitive du tabes était une lésion *radiculaire*, et exclusivement radiculaire. Ce fait nous paraît très discutable. Quand on examine les coupes de la moelle d'un tabes qui n'est pas avancé dans son évolution, coupes traitées soit par la méthode de Weigert, soit par la méthode de Pal, on voit que la topographie des zones de sclérose ne se confond pas constamment avec le trajet des racines postérieures. Sans doute, il existe toujours des lésions radiculaires, mais il y a des lésions autres, intramédullaires, non systématisées par rapport au trajet d'une racine. De plus, il arrive très souvent que, même lorsque l'aspect de la dégénération semble radiculaire, celle-ci ne soit en réalité que pseudo-radiculaire, cela étant dû à l'altération des fibres à myéline adjacentes à certains tractus interstitiels. Que, dans les premiers stades, les lésions du tabes apparentes avec la méthode de Weigert débutent par certaines régions, prennent spécialement certains systèmes de fibres, nous ne le nions aucunement, mais nous pensons qu'il s'agit souvent d'une pseudo-systématisation due à la disposition des voies lymphatiques et des septa pie-mériens intramédullaires.

Au point de vue histologique, les lésions du tabes ne se présentent pas localement comme des lésions de dégénération wallérienne. Il peut cependant exister un processus de dégénération wallérienne dans les régions hautes de la moelle consécutivement à la lésion intramédullaire des différentes fibres des cordons postérieurs, à la région dorsale inférieure, par exemple.

Si la méthode de Weigert ne permet que difficilement de se faire une idée précise quant à la localisation primitive du processus tabétique, puisque l'on ne peut étudier ainsi que des lésions anciennes, des documents d'un intérêt beaucoup plus grand sont fournis par les cas que l'on peut examiner avec le procédé de Marchi.

On voit alors que les corps granuleux existant dans les cordons postérieurs ne présentent aucune localisation rappelant une systématisation radiculaire ou autre et sont au contraire diffus dans toute l'étendue des cordons postérieurs. On voit, de plus, sur ces coupes, que bien des espaces lymphatiques intramédullaires sont dilatés et que des granules noirâtres se consta-

tent dans les cellules de l'épendyme elles-mêmes, en certaines régions où le canal de l'épendyme est perméable.

Quand le processus est particulièrement intense, il peut forcer les limites du système lymphatique postérieur, et dans ce cas la portion du cordon latéral qui confine à l'apex de la corne postérieure peut présenter aussi des corps granuleux indiquant une altération des fibres nerveuses. Tout permet de conclure que tel est le mode de production de certaines variétés de scléroses combinées, si voisines du tabes que souvent on n'en peut faire le diagnostic pendant la vie.

Ainsi, dans le tabes, les lésions prédominantes sont, indépendamment des lésions des racines postérieures, d'une part l'altération non systématique des fibres nerveuses dans les cordons postérieurs, d'autre part la méningite postérieure, qui, anatomiquement, a tous les caractères d'une méningite syphilitique tant par l'infiltration embryonnaire que par les lésions vasculaires; les recherches cytologiques de MM. Widal, Sicard et Ravaut nous permettent de la dépister dès les premiers stades de l'affection. Nous rappelons que les lésions des ganglions rachidiens sont insignifiantes et ne permettent en aucune façon d'expliquer les altérations médullaires observées.

A côté des lésions dont il vient d'être question et qui doivent être mises au premier plan dans le tabes, il est bien évident que les altérations des racines antérieures, des nerfs périphériques, etc., malgré leur réalité, n'ont pas l'importance primordiale que chacun a reconnue aux altérations des cordons postérieurs.

Pourquoi, dans le tabes dorsalis, existe-t-il une méningite postérieure ? Pourquoi les lésions, malgré leur caractère diffus, sont-elles limitées aux cordons postérieurs? Comment, en un mot, peut-on interpréter la pathogénie du tabes dorsalis ?

Avant de répondre à ces questions, nous nous permettrons d'exposer quelques considérations d'ordre anatomique.

Il existe dans la pie-mère un système lymphatique. Entre sa couche externe et sa couche interne est un espace lymphatique central. Des anatomistes comme Mascagni, Frohmann, Arnold, Krause, ont vu des vaisseaux lymphatiques dans cette membrane. Poirier, de même, y admet des lymphatiques réels. Les éléments cellulaires que l'on trouve dans le liquide céphalo-rachidien des tabétiques sont des éléments de la lymphe. La pathologie nous montre, et ce point est extrêmement important, que le système lymphatique

de la méninge postérieure est un système qui ne communique pas ou qui communique très peu avec le système lymphatique de la méninge antéro-latérale. *La pathologie de la méninge postérieure est une pathologie spéciale.*

Les lymphatiques de la moelle sont bien peu connus. Il n'y a pas dans la moelle des vaisseaux lymphatiques comme dans d'autres viscères de l'économie. Les lymphatiques de la moelle ne sont pas semblables aux lymphatiques des membres, par exemple. Dans la moelle il existe, d'une part, des gaines périvasculaires ; d'autre part, des *espaces* où, par filtration, circulent sans aucun doute les liquides nourriciers du système nerveux. Des injections nous ont permis de voir que la diffusion des liquides colorés se fait dans les cordons postérieurs quand elles sont faites dans cette région entre la pie-mère et la moelle. Il y a là des espaces décollables, injectables, qui peuvent être le siège d'œdème et être assimilés à des espaces lymphatiques et que peuvent suivre des microbes ou des substances toxiques.

Des expériences faites sur le chien vivant par M. d'Abundo et par l'un de nous montrent que des granulations d'encre de Chine déposées dans le cordon postérieur se répandent dans le cordon postérieur de cet animal en suivant surtout une voie ascendante et se dirigent vers le canal central. Nous avons pu dire, en nous appuyant sur ces résultats expérimentaux, qu'il y avait dans les cordons postérieurs un système d'espaces lymphatiques autonome ne communiquant pas avec les espaces des cordons latéraux. Si nous employons le mot de lymphatiques pour désigner les espaces dont nous parlons, c'est en nous appuyant sur les conceptions de l'anatomie générale. C'est dans ces espaces que circulent les liquides nourriciers du système nerveux; ces espaces *jouent le rôle* d'espaces lymphatiques, de même que le canal central perméable remplit les fonctions d'un canal lymphatique.

En nous basant sur ces multiples conclusions, nous pensons que l'on est autorisé à admettre qu'il existe dans la moelle un *système lymphatique particulièrement actif et relativement indépendant constitué par les cordons postérieurs et la pie-mère juxtaposée à ceux-ci.* La pie-mère, les racines postérieures, le cordon postérieur, forment un tout au point de vue de la constitution du système lymphatique postérieur.

Après une étude de plusieurs années, nous pensons pouvoir nous appuyer sur cette donnée pour expliquer la nature du processus tabétique.

Ce qui crée le tabes, ce n'est pas seulement la névrite, ce n'est pas seulement la lésion de la racine à sa traversée de la méninge, c'est la lésion de

tout le système lymphatique postérieur de la moelle, système constitué par la racine postérieure, la pie-mère, le cordon postérieur. Ce système est autonome au point de vue de l'anatomie générale. Sa réalité se trouve démontrée par la pathologie.

Nous serions tentés de dire du tabes qu'il est une lymphangite du système lymphatique postérieur de la moelle, si le mot de lymphangite n'éveillait pas trop le souvenir de vaisseaux larges et canaliculés enflammés. Notre lymphangite ne serait pas d'ailleurs une lymphangite trajective, ce serait une lymphangite réticulaire, une histolymphite.

Les auteurs terminent leur travail en concluant que : la lésion initiale du tabes n'est autre chose qu'une lésion syphilitique du système lymphatique postérieur de la moelle. Cette manière de voir s'accorde d'ailleurs très bien avec les renseignements de la pathologie générale, puisque c'est d'elle que nous savons avec quelle fréquence et quelle prédilection la syphilis crée des lésions dans les lymphatiques.

## Sur les lésions des cordons postérieurs dans la moelle des lépreux.

En collaboration avec E. Jeanselme.

*Revue Neurologique,* 1898, page 751.

L'examen de 5 moelles de lépreux authentiques a montré aux auteurs, dans 4 cas, des altérations portant sur les cordons postérieurs ; ces altérations étaient particulièrement nettes dans 2 cas et tellement concordantes qu'elles peuvent être considérées comme typiques et peut-être caractéristiques de la lèpre.

Au niveau des premières lombaires la dégénération dans le cordon de Goll se fait en éventail, c'est-à-dire que sa portion postérieure est très étalée tandis que l'antérieure est au contraire très mince. Dans la région dorsale supérieure, la dégénération du cordon de Goll prend la forme d'un pilon à manche central, à grosse extrémité périphérique. Dans la région cervicale le territoire dégénéré n'occupe guère que les 4/5 postérieurs du faisceau de Goll. — En outre, on constate dans les régions dorsales, moyenne ou supérieure, et dans la région cervicale, un petit foyer de dégénération isolé du

précédent et situé de chaque côté dans le triangle formé par la rencontre de

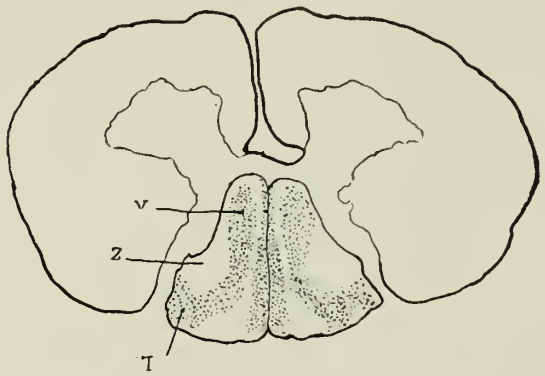


FIGURE 47. — Coupe de la moelle cervicale dans un cas de lèpre.

Les territoires dégénérés sont marqués de points simples. — *V*, territoire dégénéré répondant à la bandelette en virgule ; — *T*, triangle cornu-marginal dégénéré. — On voit que la bandelette en virgule et le triangle cornu-marginal sont frappés conjointement et fusionnent l'un avec l'autre.

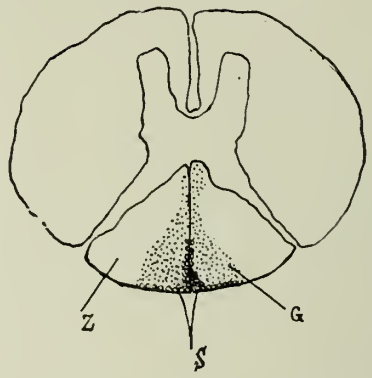


FIGURE 48. — Coupe de la moelle dans le même cas de lèpre au niveau de la moelle dorsale inférieure.

Les régions dégénérées sont marquées de points fins. En *S*, fibres restées normales, désignées par petits cercles ; *G*, cordon de Goll ; *Z*, partie restée saine.

la corne postérieure avec le bord postérieur de la moelle, triangle auquel Jeanselme et Pierre Marie ont donné le nom de *triangle cornu-marginal*.

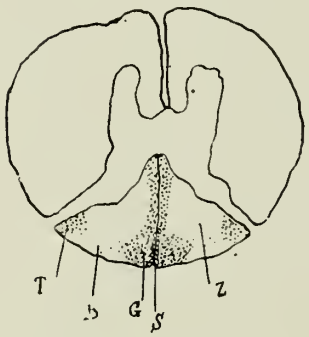


FIGURE 49. — Coupe de la moelle lombaire supérieure dans le même cas de lèpre.

Les parties dégénérées sont marquées de points simples, les parties non pointillées sont normales ; en *S* se trouvent quelques rangées de fibres saines désignées par de petits cercles ; *G*, cordon de Goll : *T*, triangle cornu-marginal ; *B*, très légère dégénération intermédiaire entre les territoires altérés du cordon de Goll et du triangle cornu-marginal ; *Z*, zone d'entrée des racines restée indemne.

Dans la région cervicale on trouve en outre, de chaque côté du sillon médian postérieur, une bandelette dégénérée occupant le territoire des faisceaux en virgule.

Ces lésions lépreuses dans les cordons postérieurs sont très différentes de celles qui sont propres au tabes ; en effet, dans la lèpre, les zones de Lissauer et les zones d'entrée des racines sont respectées, le réticulum des fibres nerveuses des colonnes de Clarke est presque entièrement conservé ; en outre, dans le tabes, le triangle cornu-marginal constitue un des territoires qui résistent le plus longtemps à la dégénération, tandis que ce triangle est des premiers atteints dans la lèpre.

Les auteurs pensent que ces lésions lépreuses sont d'origine endogène et en donnent les raisons.

**Deux nouveaux cas de Sclérose latérale amyotrophique suivis d'autopsie.**

En collaboration avec M. le professeur Charcot.

*Archives de Neurologie*, nos 28 et 29, 1885.

Ces deux observations sont données en détail tant au point de vue clinique qu'au point de vue anatomo-pathologique. C'est ce dernier qui offre le plus d'intérêt, les auteurs ayant dans ces deux cas pu suivre, sur des coupes microscopiques, les corps granuleux du faisceau pyramidal dans la moelle, le bulbe, la protubérance, les pédoncules, la capsule interne et les circonvolutions motrices. De plus, les auteurs constataient dans ce travail, pour la première fois, la disparition du plus grand nombre des grosses cellules nerveuses pyramidales dans l'écorce des circonvolutions motrices.

Au point de vue clinique, les auteurs insistent sur ce fait que dans la seconde observation le début s'est produit par l'apparition de troubles bulbaires et que ceux-ci précédèrent de 6 mois la parésie des membres supérieurs et de 17 mois l'atrophie musculaire. Ils s'appuient sur ce cas pour soutenir que la sclérose latérale amyotrophique peut débuter par le bulbe et qu'il est conforme à une saine nosographie de faire rentrer dans le cadre de la sclérose latérale amyotrophique un certain nombre des cas de paralysie bulbaire de Leyden, de Dejerine, etc.

Un autre point important de ce travail doit être mis en lumière. En effet c'est dans des communications préventives de Pierre Marie à la Société de Biologie et à la Société Anatomique et dans le présent travail qu'a été pour la première fois indiquée la méthode de recherche des corps granuleux pour la réaction chromo-osmique qui a porté depuis le nom de méthode de Marchi. On sait que cette réaction propre à la recherche des corps granuleux consiste en ce que les morceaux des centres nerveux sont soumis tout d'abord à l'action des bichromates alcalins qui fixent la myéline restée saine, de telle sorte que celle-ci perd la propriété de se colorer par l'action de l'acide osmique; au contraire, la myéline altérée provenant des fibres en dégénération ne subit pas de fixation de la part des bichromates et conserve la propriété de se colorer par l'acide osmique. La description de la méthode et les figures jointes à ce travail établissent d'une façon indiscutable la prio-

rité de M. Pierre Marie dans la découverte et l'emploi de la réaction chromo-osmique. Ce point sera de nouveau abordé ci-dessous à propos de la TECHNIQUE.

## Autopsie de Sclérose latérale amyotrophique sans lésion du faisceau pyramidal au niveau des pédoncules.

*Archives de Neurologie*, tome XIII, 1887, p. 387.

Il s'agit d'un homme de 31 ans qui, vers l'âge de 27 ans, aurait commencé à présenter des phénomènes spasmodiques des membres inférieurs qui peu à peu s'aggravèrent et aboutirent à une paraplégie spasmodique des plus marquées. Un peu après la raideur qui s'était montrée dans les membres supérieurs évoluait vers une atrophie très intense des petits muscles des mains. Les tremblements fibrillaires sur tous les muscles du corps étaient des plus manifestes. La langue était également animée de mouvements fibrillaires et un peu atrophiée. Quelques troubles de la parole et de la déglutition. En résumé, le diagnostic de sclérose latérale amyotrophique s'imposait de la façon la plus nette.

L'autopsie confirma ce diagnostic, l'examen de la moelle ayant fait constater les lésions typiques de la sclérose latérale amyotrophique. Mais, contrairement à ce qu'on attendait, on ne trouva dans les pédoncules cérébraux aucune lésion au niveau du faisceau pyramidal. J'ai cru devoir publier ce fait négatif, qui a une réelle importance au point de vue de l'idée que l'on peut se faire de la nature de la sclérose latérale amyotrophique. En effet, dans ce cas, faut-il admettre que la lésion du faisceau pyramidal siège uniquement dans l'étage médullaire de ce faisceau, puisque, au niveau des pédoncules cérébraux, il se montre indemne. Cela est possible, mais on ne saurait l'affirmer, car, par suite d'une conservation insuffisante du cerveau, le trajet intracérébral du faisceau pyramidal n'a pu être examiné, et l'on peut se demander si l'on n'aurait pas trouvé dans ce cas les lésions des circonvolutions; la dégénération des cordons pyramidaux consécutive aux altérations de leurs centres cellulaires se faisant d'abord à leur extrémité et remontant progressivement, on comprendrait que les lésions du faisceau pyramidal fussent d'abord visibles dans la moelle, puis dans la protubérance, dans les pédoncules et seulement plus tard dans la capsule interne.

## Sur la localisation des lésions médullaires dans la Sclérose latérale amyotrophique.

*Société médicale des Hôpitaux de Paris,* 17 novembre 1893.

« J'ai, dans mes leçons sur les maladies de la moelle faites à la Faculté dans le semestre d'été de 1891, insisté sur ce point que, dans la sclérose latérale amyotrophique, les lésions ne sont pas seulement localisées aux cellules des cornes antérieures de la substance grise, mais qu'elles atteignent les autres régions de ces cornes antérieures elles-mêmes et qu'elles se propagent aussi en arrière de celles-ci, jusqu'au niveau du col de la corne postérieure.

« Cette manière de voir, fort différente de celle qui est exposée dans les livres classiques, je n'avais pu la baser, jusqu'à présent, que sur mes recherches anatomo-pathologiques ; les merveilleuses découvertes que l'anatomie du système nerveux doit à la coloration de Golgi viennent apporter à mon opinion l'appui de faits nouveaux sur lesquels je me permettrai d'appeler l'attention des membres de notre Société.

« Si nous envisageons particulièrement les lésions du faisceau latéral proprement dit dans un cas de dégénération secondaire d'origine cérébrale (lésion en foyer des hémiplégiques) et dans un cas de sclérose latérale amyotrophique, nous sommes frappés de ce fait que dans la seconde de ces affections ces lésions occupent une zone notablement plus étendue que dans la première, et qu'elles dépassent même de beaucoup, surtout en avant, le territoire du faisceau pyramidal croisé, tel que nous l'ont fait connaître les travaux de Flechsig.

« Il se produit donc, dans la sclérose latérale amyotrophique, une dégénération du faisceau latéral que l'on pourrait qualifier de « supplémentaire ». C'est cette dégénération supplémentaire que nous nous trouvons actuellement à même d'expliquer grâce aux recherches anatomiques instituées au moyen des nouvelles colorations par imprégnation métallique.

« Nous savons, en effet, après les travaux de Golgi, Ramon y Cajal, Kölliker, v. Lenhossek, etc., que les cordons latéraux reçoivent un assez grand nombre de fibres provenant de cellules spéciales situées dans la substance grise médullaire (cellules du cordon latéral). Quelques-unes de ces

cellules, fournissant à la partie antérieure du cordon latéral, siègent dans la région moyenne de la substance grise. D'autres, plus importantes au point de vue où nous nous plaçons ici, sont celles qui envoient leurs prolongements cylindre-axiles dans la région moyenne du cordon latéral, au niveau de l'encoche formée par la soudure de la corne antérieure avec la postérieure. Ces cellules (moyennes) se trouvent surtout situées au niveau du col de la corne postérieure; d'après v. Lenhossek, les cellules des cornes latérales appartiendraient également à ce système. Enfin, d'après le même auteur, il existe un troisième groupe de cellules du cordon latéral. Ce sont celles dont les prolongements se rendent à la région postérieure de ce cordon; elles siègent en pleine corne postérieure et prennent le plus souvent l'aspect fusiforme; un certain nombre de cellules de la substance de Rolando auraient la même destination.

« C'est à la lésion de ces différentes cellules de la substance grise que doit être, à mon avis, attribué ce fait de l'extension exagérée de la dégénération dans le faisceau latéral. On conçoit, en effet, que, par suite de cette lésion des « cellules du cordon latéral », toutes les fibres qui en proviennent et qui se disposent en avant et en dedans du faisceau pyramidal subiront la dégénération, et ainsi la portion de territoire altéré dans le faisceau latéral se trouvera dépasser de beaucoup les limites du faisceau pyramidal (fibres commissurales de Bouchard et de Gombault. »

**De l'origine poliomyélitique d'un certain nombre des lésions qui frappent les faisceaux blancs médullaires dans la pellagre, la paralysie générale et différentes Scléroses combinées.**

*Société médicale des Hôpitaux de Paris*, 12 janvier 1894.

**De l'origine exogène ou endogène des lésions du cordon postérieur étudiées comparativement dans le tabes et dans la pellagre.**

*Semaine médicale*, 13 janvier 1894.

**Étude comparative des lésions médullaires dans la paralysie générale et le tabes.**

*Gazette des Hôpitaux*, 16 janvier 1894.

Ces différentes publications sont surtout consacrées à l'étude de la nature et de l'origine des lésions des cordons postérieurs dans différentes

maladies : tabes, paralysie générale, pellagre, scléroses combinées. — Ces lésions, tout en siégeant les unes et les autres dans les cordons postérieurs, sont loin d'être univoques.

L'auteur part de ce principe que « les fibres blanches nerveuses ne s'altèrent jamais primitivement, que leur dégénération est toujours secondaire, consécutive à l'altération de leurs centres trophiques ou à la séparation de ces cordons d'avec ces centres ». Il rejette donc d'une façon absolue l'opinion jusqu'alors régnante d'après laquelle certains faisceaux blancs de la moelle pouvaient être par eux-mêmes et d'une façon pour ainsi dire autonome, le siège d'une altération systématique. Il proclame que c'est dans la substance grise médullaire, dans les cellules nerveuses, qu'il faut rechercher l'origine de ces dégénérations fasciculées systématiques.

Si l'on compare les unes aux autres les lésions des cordons postérieurs constatées dans les différentes affections qui viennent d'être mentionnées, on remarque qu'elles se présentent avec des localisations diverses. En prenant pour type le tabes vulgaire on peut admettre, avec un bon nombre d'auteurs, que la plus grande part des lésions tabétiques, dans les cordons postérieurs, est d'origine *exogène*, c'est-à-dire provient d'une altération des racines postérieures; au contraire, dans certaines formes de paralysie générale, dans la pellagre, dans différentes variétés de sclérose combinée, les lésions ne proviennent pas de l'altération de fibres pénétrant dans la moelle de dehors en dedans, elles sont nées dans la moelle elle-même, elles sont d'origine *endogène*. Il est très vraisemblable que ces lésions des fibres blanches des cordons postérieurs sont dues à des altérations de certaines cellules de la substance grise médullaire nommées « cellules des cordons postérieurs ».

Cette question de l'origine endogène ou exogène des lésions des cordons postérieurs dans les différentes affections où ces cordons sont altérés, n'avait pas encore été posée de cette façon, les arguments invoqués dans la discussion sont également personnels à l'auteur; ils sont appuyés sur un certain nombre de figures d'anatomie pathologique.

## Sur l'incongruence entre les lésions des fibres radiculaires intramédullaires et les lésions des troncs des racines.

*Bulletins de la Société médicale des Hôpitaux de Paris,* séance du 20 juillet 1894.

En présence des progrès qu'a faits la doctrine d'après laquelle l'origine de certaines lésions médullaires (notamment du tabes) devrait être recherchée dans l'altération des fibres radiculaires postérieures, quelques objections ont été faites à cette doctrine. Parmi ces objections il en est une fort sérieuse et qui, à juste titre, a semblé tenir en échec la doctrine en question. Cette objection est la suivante : « Il y a des cas où les lésions des cordons postérieurs de la moelle sont notablement plus intenses que celles des troncs des racines postérieures. Cette constatation vient donc absolument à l'encontre de l'opinion d'après laquelle les lésions des cordons postérieurs seraient déterminées par l'altération préexistante des fibres radiculaires postérieures. »

Le fait en lui-même est parfaitement exact, et il n'est pas rare d'observer ce que j'ai proposé d'appeler l' « incongruence » entre l'intensité des lésions médullaires et celle des lésions des racines postérieures. — Mais, à mon avis, ce fait est susceptible d'une interprétation toute différente de celle qui lui a été donnée.

On sait, en effet, que le cylindre-axe d'une fibre nerveuse n'est pas un organe simple, mais bien un composé de fibrilles nerveuses. — D'autre part, il faut remarquer que la nutrition de la gaine de myéline qui, dans chaque fibre nerveuse, entoure le cylindre-axe, semble dépendre intimement de l'état de ce cylindre-axe. Intacte quand celui-ci est sain, cette gaine de myéline disparaît quand, pour une raison ou pour une autre, il est altéré. Comme preuve de cette allégation on peut invoquer ce fait, signalé par Ranvier et confirmé par de nombreux auteurs, qu'à la suite de la section d'un nerf, c'est au niveau de l'extrémité périphérique de celui-ci que l'on voit la gaine de myéline présenter les premiers signes de dégénération. Or, cette dégénération à distance ne peut être produite que par suite d'un vice dans l'action du cylindre-axe sectionné sur la nutrition de la myéline qui l'entoure.

Appliquons maintenant ces notions à l'interprétation de l'incongruence des lésions des fibres radiculaires intramédullaires par rapport aux lésions

des troncs des racines. Les fibres radiculaires intramédullaires sont, comme nous l'avons vu, des fibres fines dont les cylindres-axes proviennent de la dichotomie éprouvée à leur entrée dans la moelle par les cylindres-axes des fibres contenues dans les troncs radiculaires. En leur qualité de fibres fines, leurs cylindres-axes ne sont donc composés que d'un petit nombre de fibrilles nerveuses; aussi, pour peu que celles-ci soient altérées par suite d'une lésion quelconque des cellules qui leur servent de centre trophique, la dégénération de leur gaine de myéline sera-t-elle fatale. Dans les troncs des racines, au contraire, les cylindres-axes sont, pour la plupart (les fibres fines y existent à la vérité, mais en nombre restreint, et n'ont peut-être pas la même origine), composés d'un plus grand nombre de fibrilles nerveuses, de sorte que, même si quelques-unes de celles-ci sont altérées, d'autres restent saines. L'action du cylindre-axe sur la nutrition de la gaine de myéline n'est donc pas complètement suspendue, et cette gaine ne subit pas la désintégration qu'elle éprouve au niveau des fibres fines radiculaires intramédullaires. En résumé, il s'agit ici purement et simplement d'une *dégénération collatérale*.

## Trois cas de tabes présentant des corps granuleux dans les cordons postérieurs de la moelle.

En collaboration avec M. le docteur Bischoffswerder.

*Revue Neurologique*, 31 mars 1902, page 241.

Dans ces 3 cas, dans lesquels le tabes, sans être tout à fait récent, avait

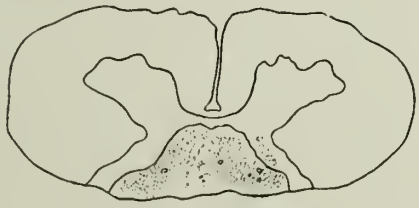

FIGURE 50. — Coupes de la moelle dans un cas de tabes dans lequel les corps granuleux existaient très nettement dans les cordons postérieurs.

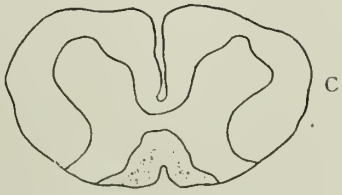


eu cependant une évolution notablement moins prolongée que chez la plu-

part des tabétiques de Bicêtre, la présence de corps granuleux dans les cordons postérieurs était des plus nettes. Ces corps granuleux ne semblaient pas présenter une localisation particulière en certains points du cordon postérieur permettant de penser à une dégénération secondaire fasciculée. Il y a lieu de se demander si, dans les cas de tabo-paralysie générale, on ne trouverait pas fréquemment des corps granuleux dans les cordons postérieurs.

**Coïncidence du Tabes et de la Maladie de Basedow. Autopsie.**

En collaboration avec M. G. Marinesco.

*Revue Neurologique*, 1893, page 250.

Il s'agit d'une femme de 36 ans, tabétique depuis 13 ans, chez laquelle s'était développé le syndrome basedowien à une époque indéterminée. — A l'autopsie on trouva un corps thyroïde manifestement altéré quoique non hypertrophié. Dans le bulbe on nota la dégénération bilatérale du *faisceau solitaire* et de la *racine ascendante du trijumeau*. Les auteurs se demandent si c'est à ces lésions qu'on doit rapporter l'apparition du syndrome basedowien, et bien qu'ils aient une tendance à penser que la dégénération de ces faisceaux a pu jouer un certain rôle dans la production de ce syndrome, ils se refusent à l'affirmer d'une façon catégorique.

**Contribution à l'étude de l'hémiatrophie de la langue.** (Autopsie d'un cas de tabes avec hémiatrophie de la langue.)

En collaboration avec M. P. D. Koch (de Copenhague).

*Revue de médecine*, 1885.

Autopsie et examen microscopique de la langue, du tronc de l'hypoglosse, et du bulbe, dans un cas de tabes avec hémiatrophie très prononcée de la langue du côté droit. Il existait en outre des lésions atrophiques de la musculature dans la moitié droite de la langue, une dégénération presque complète du nerf hypoglosse droit, mais il était cependant impossible, malgré

l'existence de ces lésions de l'hypoglosse, de considérer l'amyotrophie linguale comme due à une névrite périphérique de ce nerf. En effet, l'examen microscopique du bulbe montrait une atrophie considérable du noyau de l'hypoglosse droit, ainsi que des cellules et des fibres qui se trouvent dans ce noyau.

Les auteurs passent en revue les différents cas d'hémiatrophie de la langue publiés jusqu'alors et mettent en relief ce fait que soit dans le tabes, soit en dehors du tabes, la syphilis joue un rôle prépondérant dans la genèse de cette hémiatrophie.

Un autre point important sur lequel insiste ce travail est la fréquence de la paralysie homolatérale du voile du palais et de la corde vocale correspondante dans les cas d'hémiatrophie de la langue par lésion du noyau bulbaire; au contraire, ces paralysies associées font défaut lorsque l'hémiatrophie linguale est due à une lésion du tronc de l'hypoglosse. — L'existence de ces paralysies associées tendrait à faire supposer que certains noyaux moteurs du voile du palais et de la corde vocale se trouvent dans la masse du noyau de l'hypoglosse.

Ce mémoire est, avec la Thèse de Condoléon, un des premiers travaux dans lesquels on s'élevait contre la doctrine régnant alors d'une façon générale, d'après laquelle les amyotrophies chez les tabétiques reconnaissaient toujours pour cause une névrite périphérique.

« **Dégénérations secondaires** » (*article du* Traité de Médecine *Charcot, Bouchard et Brissaud,* tome IX.

En collaboration avec M. G. Guillain.

Dans cet article sont étudiées avec des cas personnels :

1° Les dégénérations du faisceau pyramidal et des voies motrices accessoires décrites par les auteurs sous le nom de voies para-pyramidales (voies para-pyramidales du cordon antérieur et voies para-pyramidales du cordon latéral) ;

2° Les dégénérations descendantes consécutives aux lésions du pédoncule ;

3° Les dégénérations descendantes consécutives aux lésions transverses de la moelle ;

4° Les dégénérations ascendantes consécutives aux lésions des racines postérieures ;

5° Les dégénérations ascendantes consécutives aux lésions transverses de la moelle.

Beaucoup de faits anatomiques nouveaux sont mentionnés dans ce travail, ils ne peuvent être résumés dans une courte analyse.

### Le faisceau pyramidal direct et le faisceau en croissant.

En collaboration avec M. G. Guillain.

*Semaine médicale*, 21 janvier 1903.

### Les dégénérations secondaires du cordon antérieur de la moelle.

(Le faisceau pyramidal direct et le faisceau en croissant. Les voies para-pyramidales du cordon antérieur.)

En collaboration avec M. G. Guillain.

*Revue Neurologique*, 30 juillet 1903.

On sait que, depuis les travaux de L. Türck et de Bouchard, l'existence du faisceau pyramidal direct est admise par tous les neurologistes. Dans les traités d'anatomie les plus récents, tels que ceux de van Gehuchten, Edinger, Obersteiner, Charpy, le territoire du faisceau pyramidal direct est figuré occupant environ la moitié interne du cordon antérieur ; souvent même on montre le faisceau pyramidal direct s'étalant vers le bord antérieur de la moelle.

Une telle description du faisceau pyramidal direct ne paraît pas aux auteurs absolument exacte. Sans nier les variations possibles dans l'entrecroisement des pyramides, ils pensent toutefois que ces variations sont assez rares et que les apparences différentes sous lesquelles se présente la dégénération du faisceau pyramidal direct répondent à des lésions primitives différentes.

S'appuyant sur de nombreux cas de lésions cérébrales dont certaines étaient très vastes, ils montrent que le tractus de sclérose du faisceau pyramidal examiné avec la méthode de Weigert n'occupe pas, suivant l'opinion classique, la moitié interne du cordon antérieur mais est très limitée ou

même fait totalement défaut. La décussation totale ou presque totale du faisceau pyramidal direct semble donc être infiniment plus fréquente qu'on ne l'enseigne.

Les dégénérations du cordon antérieur consécutives aux lésions du mésencéphale, du métencéphale, de l'isthme, du rhombencéphale et du myé-

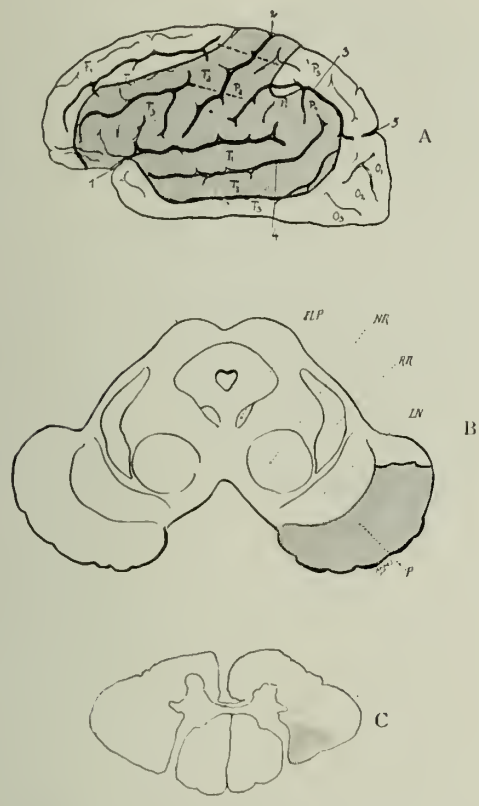


FIGURE 51. — Gros ramollissement ancien de la sylvienne dans l'hémisphère gauche ayant produit une dégénération de tout le pied du pédoncule gauche, à l'exception du faisceau de Turck; dans la moelle on ne constate de tractus de dégénération scléreuse que dans le faisceau pyramidal croisé et nullement dans le faisceau pyramidal direct.

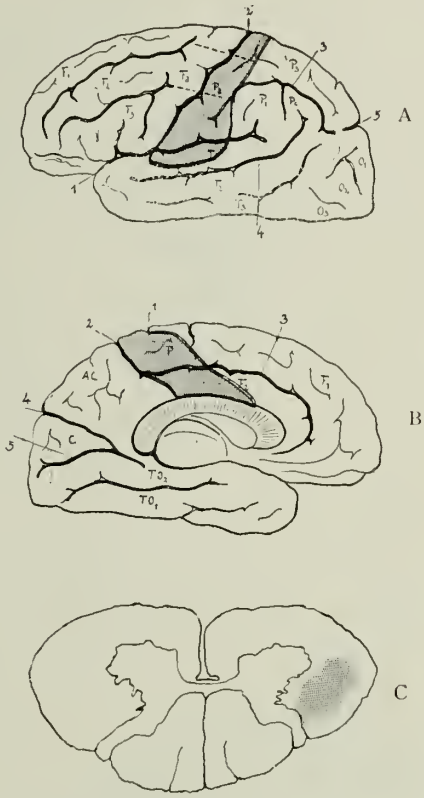


FIGURE 52. — Lésion des circonvolutions rolandiques de l'hémisphère gauche ayant amené une dégénération très prononcée du faisceau moteur. Dans la moelle on ne constate aucune dégénération du faisceau pyramidal direct.

lencéphale, lésions intéressant principalement la calotte de ces régions, sont beaucoup plus étendues en hauteur et en largeur que celles observées dans les cas de lésions du faisceau pyramidal dans le cerveau ; elles affectent la forme d'un croissant. La dégénération de ce faisceau en croissant (Pierre Marie et Guillain) tient à ce que, chez l'homme comme chez les animaux, descendent dans le cordon antérieur des fibres auxquelles les auteurs don-

nent le nom de fibres para-pyramidales, voulant spécifier par ce néologisme

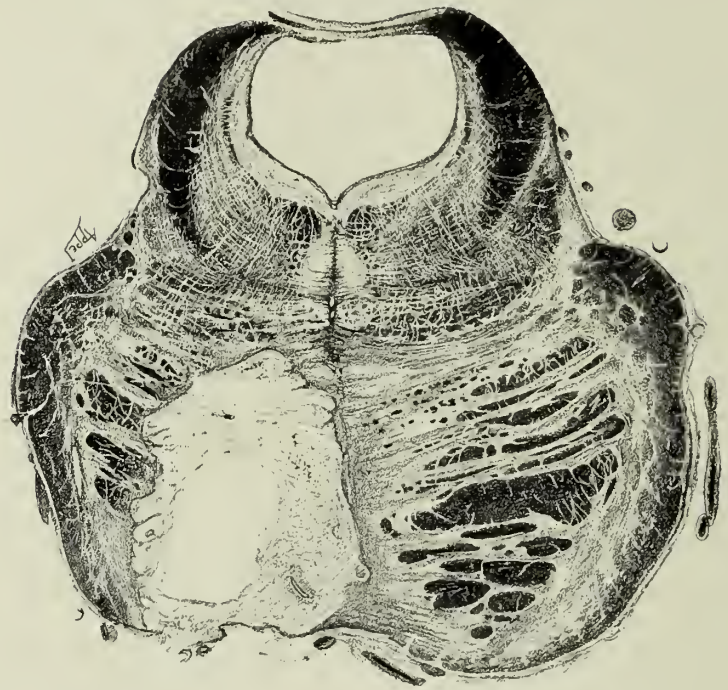

FIGURE 53. — Coupe de la protubérance ; ancien foyer ayant détruit presque toute la voie pyramidale d'un côté.

que ces fibres n'appartiennent pas au faisceau pyramidal, quoique occupant dans la moelle une situation adjacente.

FIGURE 54. — Coupe de la moelle dorsale montrant la dégénération consécutive à la lésion d'une moitié de la protubérance.

A gauche, lésion classique du faisceau pyramidal croisé dans le cordon latéral. A droite, la dégénération du faisceau pyramidal direct a pris nettement l'aspect « en croissant ».

Il existe incontestablement des fibres para-pyramidales dans la calotte pédonculo-protubérantielle. Il est possible que des fibres analogues descendent dans l'étage antérieur de la protubérance et du bulbe. Ces fibres naîtraient des cellules que l'on voit dans la région sous-optique, le pédoncule, ou la protubérance, au voisinage de la voie pyramidale ; elles se mélangeraient suivant une partie de leur trajet avec la voie pyramidale d'origine corticale et la quitteraient avant la constitution de la pyramide bulbaire, laquelle semble exclusivement composée de fibres corticales. La question de l'origine précise du faisceau pyramidal ventro-latéral et de toutes

les fibres pyramidales aberrantes est une question trop récente dans la science pour que l'on puisse affirmer une opinion absolue sur ces faits.

L'aspect en croissant des dégénérations d'origine pédonculaire doit être examiné à la région cervicale moyenne et inférieure où on le constate déjà alors que dans ces régions il fait défaut dans les cas de lésions cérébrales ayant amené la seule dégénération du faisceau pyramidal d'origine corticale. Il ne faut pas interpréter comme faisceau en croissant l'aspect fréquent que l'on observe au niveau des premiers segments cervicaux, alors que l'entre-croisement pyramidal n'est pas encore terminé. Cet aspect en croissant des régions hautes de la moelle peut exister dans les cas de lésions cérébrales, même alors que, à la région cervicale inférieure, la dégénération du faisceau pyramidal direct est presque nulle. Ce que les auteurs ont voulu montrer, en décrivant le faisceau en croissant, est tout différent.

A la région dorsale supérieure on peut remarquer parfois que le faisceau pyramidal direct a une tendance à se porter en avant, à s'élargir. Il ne faut pas interpréter cette figure de la région dorsale supérieure comme un faisceau en croissant, car la dégénération du cordon antérieur, dans les lésions du pédoncule cérébral, a déjà un aspect relativement volumineux et large à la région cervicale moyenne et inférieure.

La conclusion de ces travaux d'anatomie est que : « Quand on étudie les dégénérations du cordon antérieur on voit que, tout en tenant un très grand compte des variétés dans l'entre-croisement des pyramides, la contingence seule ne préside pas à la morphologie macroscopique et structurale de ces dégénérations, mais qu'au contraire les données de l'anatomie comparée et de l'anatomie pathologique humaine permettent de distinguer dans le cordon antérieur : des fibres pyramidales d'origine corticale et des fibres para-pyramidales tirant leur origine du mésencéphale, du myélencéphale et du métencéphale. »

### Le faisceau pyramidal homolatéral.

En collaboration avec M. G. Guillain.

*Société de Biologie*, séance du 13 juin 1903.

### Le faisceau pyramidal homolatéral. Le côté sain des hémiplégiques. Étude anatomo-clinique.

En collaboration avec M. G. Guillain.

*Société de Biologie*, séance du 13 juin 1903.

On sait qu'un grand nombre de neurologistes ont observé les troubles du côté sain chez les hémiplégiques. D'autre part, on a décrit chez les animaux et chez l'homme des fibres pyramidales homolatérales ; la dégénération de ces fibres expliquerait même pour certains cliniciens les troubles du côté sain des hémiplégiques. L'auteur s'est proposé de répondre à ces trois questions :

1° Les troubles du côté sain existent-ils chez les hémiplégiques ? Si oui, dans quels cas se montrent-ils et dans quels cas sont-ils absents ?

2° Trouve-t-on, chez l'homme, en cas d'hémiplégie, des fibres pyramidales dégénérées dans les deux cordons latéraux ?

3° La dégénération bilatérale, si elle existe, explique-t-elle les phénomènes cliniques ?

L'examen d'un très grand nombre d'hémiplégiques montre que les troubles du côté sain sont loin d'être la règle dans les hémiplégies de l'adulte où les lésions sont unilatérales. On constate au contraire ces troubles chez les vieillards hémiplégiques, poly-scléreux, dont tout le névraxe est vascularisé d'une façon anormale, et qui présentent souvent des foyers de désintégration lacunaire bilatéraux dans le cerveau ou la protubérance. En présence de troubles accentués du côté sain chez un hémiplégique, il faut songer à une hémiplégie incomplète du côté sain.

Au point de vue anatomique, les fibres pyramidales homolatérales paraissent constantes quand on examine les coupes de moelle traitées par le procédé de Marchi. Au contraire, la dégénération homolatérale constatée avec la méthode de Weigert n'est nettement apparente que dans les cas de lésions bilatérales. Les fibres homolatérales sont presque aussi nombreuses

au-dessous du renflement cervical qu'au-dessus ; il semble donc qu'elles sont destinées surtout aux membres inférieurs.

Les auteurs ont constaté, ainsi que M. et Mme Dejerine, que les fibres pyramidales homolatérales proviennent de la pyramide dégénérée. Ils rejettent l'opinion de Marchi et Ugolotti qui veulent que les fibres homolatérales soient amenées dans le faisceau pyramidal du côté opposé à la lésion par l'intermédiaire du corps calleux. L'hypothèse de Rothmann admettant une compression des fibres saines par les fibres en dégénération au niveau de l'entre-croisement des pyramides ne leur paraît pas exacte. Ils n'admettent pas non plus les conclusions de Sherrington, Unverricht, Vierhoff, Dejerine et Spiller, qui décrivent le passage dans la moelle des fibres dégenérées d'un faisceau pyramidal dans l'autre à travers les commissures.

Les auteurs ne pensent pas que la dégénération des fibres pyramidales homolatérales explique les troubles observés du côté sain chez les hémiplégiques ; les fibres homolatérales en effet sont constantes et on devrait par conséquent observer des troubles du côté sain dans tous les cas d'hémiplégie, ce qui n'est pas. D'autre part, les fibres homolatérales sont peu nombreuses et ne paraissent pas avoir une influence suffisante pour amener la diminution de la force musculaire, l'exagération des réflexes, le clonus du pied, etc. D'après ce qu'enseigne la physiologie du système nerveux, leur influence, si elle existe, doit être vite suppléée après leur destruction.

Les lésions hémisphériques et protubérantielles bilatérales sont très fréquentes ; ce sont elles qui tiennent sous leur dépendance : *au point de vue clinique,* les troubles du côté sain observés chez les hémiplégiques; — *au point de vue anatomo-pathologique*, les grosses dégénérations homolatérales.

## Le faisceau pyramidal dans l'hémiplégie infantile. Hypertrophie compensatrice du faisceau pyramidal.

En collaboration avec M. G. Guillain.

*Société de Neurologie de Paris,* séance du 5 mars 1903.

Une lésion destructive corticale de toutes les circonvolutions de la face externe de l'hémisphère gauche a entraîné la dégénération du faisceau de

Türck, du faisceau interne et du faisceau moyen du pied du pédoncule, ainsi que du Pes lemniscus. La pyramide bulbaire a presque totalement disparu ainsi que toute la voie pyramidale médullaire, mais on ne constate que de l'atrophie et non pas de la sclérose.

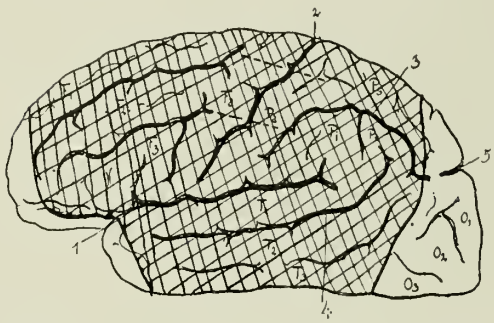

FIGURE 55. — Cas d'hémiplégie cérébrale infantile à droite, lésions étendues à la plus grande partie de la face externe de l'hémisphère gauche.

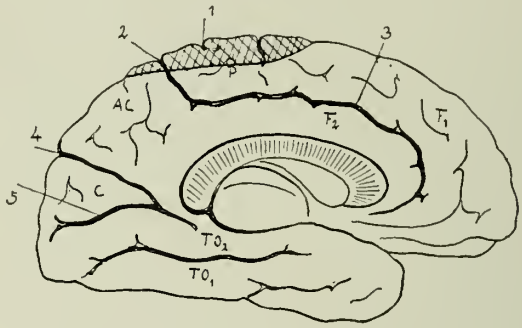


FIGURE 56. — Lésion du bord supérieur de l'hémisphère gauche dans le cas d'hémiplégie cérébrale infantile dont la figure précédente montre la face externe de l'hémisphère.

Les dégénérations secondaires du faisceau pyramidal se comportent donc différemment dans l'hémiplégie infantile et dans l'hémiplégie de l'adulte.

Le pied du pédoncule, la pyramide bulbaire, tout le faisceau pyramidal

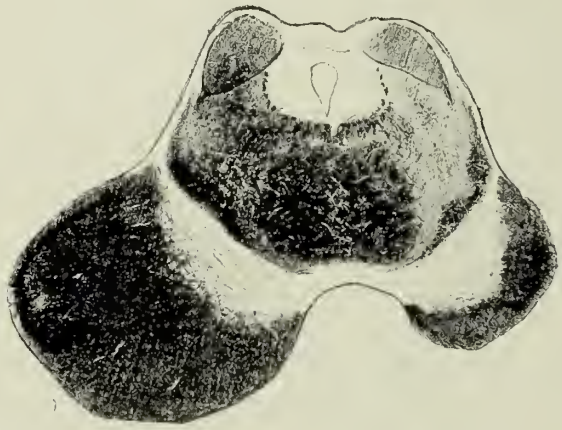

FIGURE 57. — Pédoncule cérébral gauche très atrophié ; le pédoncule cérébral droit est, au contraire, plutôt augmenté de volume.

du côté sain sont hypertrophiés. Cette hypertrophie compensatrice du faisceau pyramidal a paru aux auteurs très intéressante à signaler, car elle n'a été mentionnée antérieurement qu'une seule fois chez l'homme.

Le malade, malgré les vastes lésions destructives, malgré l'absence du faisceau pyramidal, ne présentait qu'un minimum de symptômes paralytiques; tous les mouvements des membres supérieurs et inférieurs étaient faciles. Ce fait confirme l'opinion des auteurs que le faisceau pyramidal n'est pas indispensable à la transmission des mouvements volontaires, que des voies motrices existent dans la calotte du pédoncule et de la protubérance et que des suppléances peuvent se faire à la voie pyramidale détruite.

FIGURE 58. — Coupe de la moelle cervicale.
Dans la moitié droite de cette coupe on constate, d'une part, l'atrophie (sans sclérose) du faisceau pyramidal croisé, d'autre part, l'hypertrophie du faisceau pyramidal direct du même côté.

## Contribution à l'étude de l'hémiatrophie cérébrale par Sclérose lobaire.

En collaboration avec M. E. Jendrassik (de Budapest).
*Archives de Physiologie,* 1er janvier 1885.

A l'occasion de deux autopsies de sclérose lobaire infantile, les auteurs s'efforcent de tracer un tableau d'ensemble de cette affection en la considérant surtout au point de vue de l'anatomie pathologique et de l'étiologie.

Ils étudient les conditions dans lesquelles se produit la sclérose lobaire du cerveau et pensent qu'elle est le plus souvent d'origine vasculaire; d'ailleurs l'examen microscopique leur décèle des altérations manifestes des vaisseaux.

Ils insistent sur ce fait que les attaques d'épilepsie constatées chez ces deux malades pouvaient être en relation avec un processus chronique destructif du cerveau, processus qu'indiquait suffisamment la présence d'assez nombreux corps granuleux dans l'épaisseur des circonvolutions sclérosées.

A propos du diagnostic, les auteurs développent cette idée, alors nouvelle, que le tabes dorsal spasmodique des enfants reconnaît pour cause une

lésion cérébrale plus ou moins analogue à celles qui produisent l'hémiplégie cérébrale infantile.

Dans l'étiologie de la sclérose lobaire du cerveau ils font jouer un rôle important à l'infection.

**Le faisceau de Türck** (faisceau externe du pied du pédoncule).

En collaboration avec M. G. Guillain.

*Semaine médicale,* 15 juillet 1903.

Dans le pied du pédoncule cérébral, à la partie externe de la voie pyramidale, existe un faisceau spécial désigné sous le nom de faisceau de Türck. La dégénération de ce faisceau a été considérée comme rare, si rare que Charcot a pu écrire jadis que ce faisceau pédonculaire externe ne dégénérait jamais, et que la plupart des auteurs n'ont rapporté que des cas isolés de sa dégénération.

Les auteurs ont rencontré dans leurs études 19 cas de lésions du faisceau de Türck; ils les ont réunis dans ce travail, qui a pour but d'élucider l'anatomie des fibres nerveuses de la région pédonculaire externe.

Les cas relatés ici prouvent que le faisceau de Türck est un faisceau descendant et nullement, comme on l'a longtemps soutenu, un faisceau ascendant. Les dégénérations du faisceau de Türck ne sont pas non plus des dégénérations rétrogrades comme d'aucuns l'ont admis.

Dans la plupart des observations on peut voir que la lésion déterminant la dégénération du faisceau de Türck est plus ou moins étendue et intéresse tantôt l'écorce et la substance blanche des circonvolutions temporales, tantôt les fibres formant la paroi inféro-externe du prolongement sphénoïdal du ventricule. Cette dernière lésion paraît être relativement commune. Pour que le faisceau de Türck soit atteint il faut que les lésions destructives ne soient pas haut situées, mais qu'elles portent sur la région thalamique inférieure et sous-thalamique de la capsule interne, car le faisceau de Türck n'apparaît que dans cette région où il vient occuper la partie postérieure et externe des faisceaux qui plus haut constituent le segment postérieur de la capsule interne.

Beaucoup d'anatomistes assignent au faisceau de Türck une origine tem-

poro-occipitale ou temporo-pariétale. Les examens des auteurs montrent que ce ne sont pas les lésions du lobe occipital ni du lobe pariétal qui amènent la dégénération de ce faisceau, mais les lésions du lobe temporal. Dans 4 faits où la première circonvolution temporale était seule lésée, aucune dégénération du faisceau de Türck ne fut constatée ; dans 2 observations où la Ire et la IIe circonvolutions temporales étaient atteintes les auteurs n'ont observé aucune dégénération nette de ce faisceau ; aussi concluent-ils que les fibres en question proviennent pour la plus grande partie de la IIIe circonvolution temporale. Sans doute, ainsi que l'admettent M. et Mme Dejerine, des fibres de ce faisceau émanent aussi de la IIe circonvolution temporale, mais il paraît évident que le contingent le plus important du faisceau de Türck vient de la IIIe circonvolution temporale.

La terminaison inférieure du faisceau de Türck a été aussi étudiée. La zone de dégénération occupe, dans l'étage antérieur de la protubérance, une situation de plus en plus postérieure qui, d'ailleurs, est toujours externe. Les fibres s'épuisent progressivement et sur les coupes de la région protubérantielle inférieure on ne les retrouve plus. Il s'agit donc bien d'un faisceau temporo-protubérantiel. Quant à spécifier d'une façon exacte les groupes cellulaires avec lesquels il entre en connexion, cette question paraît très difficile à élucider. La méthode de Marchi, en effet, ne permet pas de déterminer avec précision les groupes cellulaires avec lesquels une fibre nerveuse entre en contact, car les corps granuleux disparaissent ordinairement avant la terminaison ultime de la fibre.

Les auteurs, en terminant, avouent leur ignorance absolue sur la signification physiologique du faisceau de Türck.

### Dégénérations consécutives à une lésion ancienne du noyau rouge.

En collaboration avec M. G. Guillain.

*Société de Neurologie de Paris,* séance du 5 février 1903.

### Lésion ancienne du noyau rouge. (Dégénérations secondaires.)

En collaboration avec M. G. Guillain.

*Nouvelle Iconographie de la Salpêtrière,* 1903, n° 2.

L'anatomie du mésencéphale étant très mal connue chez l'homme, le but de ce mémoire est l'étude des dégénérations secondaires consécutives à

une lésion ancienne du noyau rouge. Cette lésion était très exactement localisée à la région du noyau rouge droit, ce qu'il est tout à fait exceptionnel d'observer.

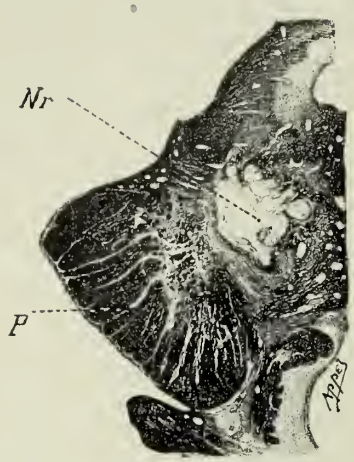


FIGURE 59. — Pédoncule cérébral droit. Lésion ancienne du noyau rouge *Nr*. — *P*, pied du pédoncule.

Les dégénérations suivantes ont été observées :

1° Dégénération du faisceau longitudinal postérieur droit.

2° Dégénération presque complète du faisceau central de la calotte à droite. On poursuit cette dégénération dans le pédoncule, la protubérance, le bulbe jusqu'au niveau de l'olive droite. Les fibres péri-olivaires sont nettement dégénérées. Le faisceau central de la calotte apparaît donc comme un faisceau qui en haut a des connexions avec la capsule du noyau rouge et en bas avec la capsule de l'olive. L'olive inférieure droite est atrophiée par rapport à l'olive gauche ; le

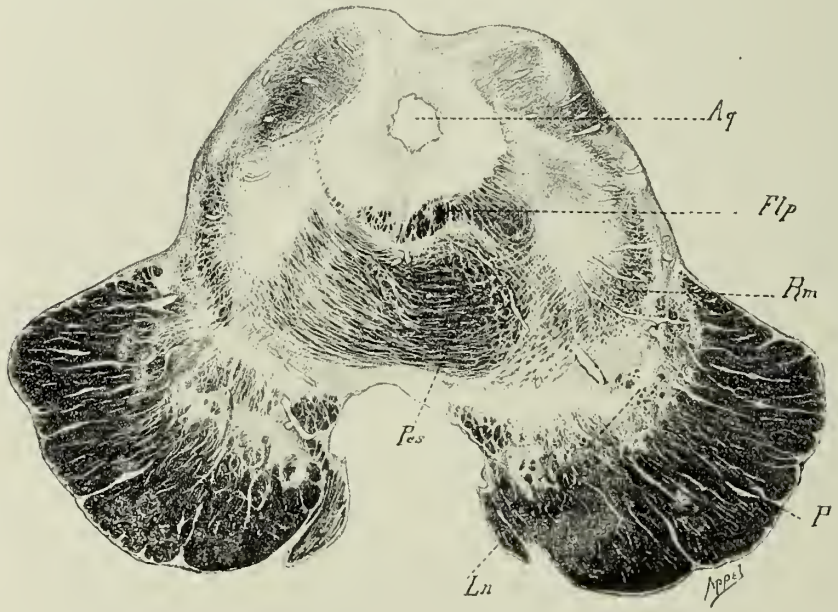


FIGURE 60. — Coupe des pédoncules cérébraux passant par l'entrecroisement des pédoncules cérébelleux.

*Pes*, pédoncule cérébelleux gauche ; le pédoncule cérébelleux droit est manifestement atrophié. *Flp*, faisceau longitudinal postérieur gauche ; le droit est atrophié.

nombre des cellules de l'olive droite est diminué, ce qui explique l'atrophie

constatée au niveau du hile de l'olive et l'atrophie des fibres arciformes cérébello-olivaires.

3° Atrophie considérable du pédoncule cérébelleux gauche qu'on poursuit jusqu'au hile du noyau dentelé.

Ce cas, examiné avec la méthode Weigert, n'était pas apte à l'étude du faisceau de von Monakow, ni des fibres para-pyramidales du cordon latéral que les auteurs ont trouvées dégénérées avec le procédé de Marchi à la suite de lésions récentes de la région du noyau rouge.

## Ramollissement de la substance noire de Sœmmering.

En collaboration avec M. G. Guillain.

*Société de Neurologie de Paris*, séance du 5 mars 1903.

Présentation à la Société de Neurologie de coupes microscopiques d'un

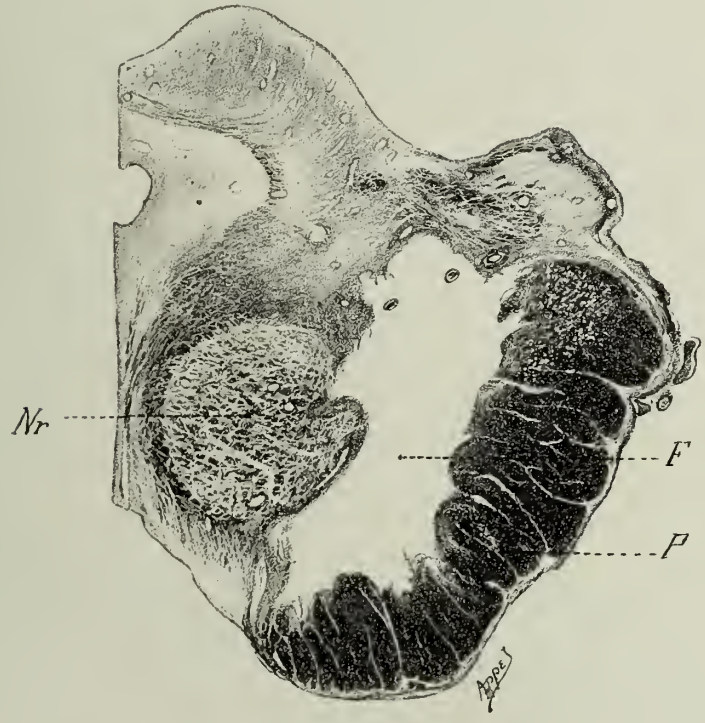


FIGURE 61. — Ramollissement de la région du *locus niger* dans le pédoncule gauche. *Nr*, noyau rouge. — *P*, voie pyramidale.

cas très rare de ramollissement limité à la substance noire de Sœmmering.

Les auteurs se demandent s'il n'existe pas des fibres descendantes du Locus niger qui viendraient se mélanger à la voie pyramidale et qui poursuivraient avec celle-ci leur trajet protubérantiel et bulbaire.

### Sur les connexions des pédoncules cérébelleux supérieurs chez l'homme.

En collaboration avec M. G. Guillain.

*Société de Biologie*, séance du 10 janvier 1903.

La constitution des fibres des pédoncules cérébelleux supérieurs n'est pas encore complètement élucidée. La plupart des auteurs, avec Marchi, Cajal, Ferrier et Turner, Klimoff, van Gehuchten et Pavloff, admettent que le pédoncule cérébelleux supérieur a son origine dans le cervelet. Telle est aussi l'opinion de Thomas, qui pense cependant qu'un petit nombre de fibres des pédoncules cérébelleux prend son origine dans le noyau rouge.

Forel, von Monakow, Mahaim, M. et Mme Dejerine, Switalski ont soutenu que les pédoncules cérébelleux supérieurs prennent leur principale origine dans le noyau rouge.

Les auteurs ayant eu l'occasion d'examiner 4 cas de lésions pédonculaires chez l'homme ont pu ainsi apporter une contribution utile à la question discutée de la constitution des pédoncules cérébelleux supérieurs chez l'homme. De leurs examens anatomiques ils ont tiré la conclusion qu'un grand nombre des fibres constitutives des pédoncules cérébelleux supérieurs proviennent du noyau rouge et se rendent au noyau dentelé du cervelet du côté opposé. D'autres fibres naissent du noyau dentelé et ont une direction centripète vers le noyau rouge.

### Sclérose des olives bulbaires.

En collaboration avec M. G. Guillain.

*Société de Neurologie de Paris*, séance du 2 juillet 1903.

Les lésions limitées aux olives du bulbe, qu'il s'agisse de dégénérations secondaires ou de lésions primitives, sont très rares. L'anatomie patholo-

gique et la symptomatologie des lésions olivaires sont presque entièrement à créer. On connaît des dégénérations de l'olive en connexion avec des lésions du cervelet. Les auteurs ont eu aussi l'occasion de rapporter des cas de lésions du faisceau central de la calotte ayant amené la dégénération de

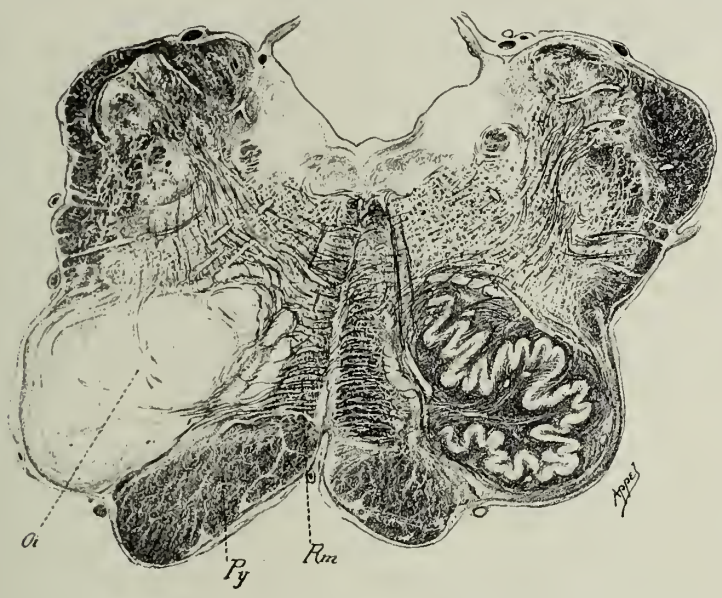


FIGURE 62. — Sclérose de l'olive bulbaire droite.
On remarque l'hypertrophie apparente de l'olive, sa démyélinisation absolue. — *Oi*, olive bulbaire. — *Py*, pyramide. — *Rm*, ruban de Reil.

fibres périolivaires, et l'atrophie secondaire de l'olive. Dans cette communication ils décrivent une curieuse lésion, une sclérose double des olives sans altérations du cervelet ni du faisceau central de la calotte. La sclérose des olives donnait l'impression d'une sclérose en plaques, mais ni dans la moelle ni dans le bulbe n'existaient de lésions semblables.

## Volumineuse crétification dans un pédoncule cérébral.

En collaboration avec A. Léri.

*Société de Neurologie*, 3 mars 1904, et *Société anatomique*, 18 mars 1904.

Crétification du volume de 1 cent. carré au moins occupant la partie inférieure du pédoncule droit et s'étant creusé une loge dans sa portion antéro-

interne, au niveau de l'origine du moteur oculaire commun. Il s'agissait d'un vieillard, entré en état de cachexie avancée, à demi dément, et mort peu après, sans qu'on ait de renseignements précis sur les symptômes nerveux qu'il avait présentés. Il était porteur de grosses cavernes tuberculeuses, et il est probable que la « pierre » trouvée dans son pédoncule était un gros tubercule crétifié, remarquable à la fois par son volume et par le degré de la crétification.

### Deux cas d'hémorragie protubérantielle. Hyperthermie. Mort rapide.

En collaboration avec M. F. Moutier, interne du service.

*Société de Neurologie,* 7 juin 1906. *Nouvelle Iconographie de la Salpêtrière,* 1906, n° 4.

L'étude de ces deux observations permet de signaler quelques caractères assez particuliers aux hémorragies protubérantielles. Ce sont un début brusque, une évolution rapide, un myosis accusé. Il a toujours été donné d'observer une raideur précoce du côté hémiplégique, raideur bientôt bilatérale. On nota enfin particulièrement une hyperthermie intense, de 41° dans un cas, de 43° dans le second.

Les faisceaux moteurs étaient presque complètement détruits dans l'hémipont droit, et le ruban de Reil était plus ou moins atteint. On n'observa point cependant d'hémianesthésie sensitive, mais seulement de l'agnosie : le malade, bien que dans le coma, réagissait encore à la piqûre, mais n'en localisait pas le siège, et ne faisait aucun mouvement coordonné pour écarter l'agent vulnérant.

### Sur la compression du cervelet par les foyers d'hémorragie cérébrale.

*Société de Biologie,* 1er juillet 1899.

Dans les autopsies de malades morts d'hémorragie cérébrale, il n'est pas rare de constater du côté du cervelet les indices d'une compression assez

accentuée; tantôt il s'agit de l'aplatissement du lobe du cervelet correspondant à l'hémorragie cérébrale, tantôt la compression se traduit par un « engagement » des amygdales cérébelleuses dans l'intérieur du trou occipital. Cet engagement des amygdales cérébelleuses peut avoir pour conséquence de déterminer une compression du bulbe et des vaisseaux passant par le trou occipital, et probablement de causer par ce mécanisme de graves accidents.

Pour bien voir ces déformations par compression du cervelet, il est bon d'injecter dans les espaces arachnoïdiens, quelques heures avant de pratiquer l'autopsie, une certaine quantité de formol, qui durcit les centres nerveux et les fixe dans leur forme.

## Un cas de cholestéatome de la base de l'encéphale.

En collaboration avec G. Roussy.

Présentation de pièces à la *Société de Neurologie de Paris. Revue Neurologique*, 1905, n° 24.

Il s'agit d'une grosse tumeur de la base de l'encéphale, ayant détruit une grande partie du cervelet, de la protubérance et d'un pédoncule et provenant d'un malade chez lequel on avait porté le diagnostic de sclérose en plaques à forme cérébelleuse ou de tumeur du cervelet.

L'observation clinique et l'étude de la pièce faite sur coupes sériées devant être publiées ultérieurement, nous nous bornons ici à décrire morphologiquement cette tumeur et à en indiquer la constitution micro-chimique.

1° *Description morphologique.*

Au niveau de la base du cerveau, on remarque une volumineuse tumeur qui semble sortir de la fente cérébrale de Bichat du côté gauche, pour se porter sur l'isthme de l'encéphale et détruire ou refouler ainsi le pédoncule cérébral et l'hémipont gauches. En arrière, elle s'arrête à un demi-centimètre en arrière du bord postérieur de la protubérance; en haut, elle s'accole à la base du cerveau ; en arrière et en bas elle vient faire corps avec le cervelet dont elle occupe et détruit le 1/4 interne du lobe gauche dans sa partie supérieure, la moitié antérieure du vermis supérieur sur la ligne médiane, et la partie toute antérieure du lobe cérébelleux supérieur droit.

En aucun point la tumeur ne perfore la pie-mère, qui lui constitue une coque légèrement épaissie.

Le néoplasme, au point de vue morphologique, présente à l'état frais l'aspect lamelleux en feuillets, de consistance graisseuse, semblable à de la lanoline ou à de la matière sébacée ; sa couleur est jaunâtre ; les parties périphériques offrent un aspect blanc nacré et brillant comme la face interne d'une huître. Ses dimensions atteignent le volume d'une petite mandarine. Cette tumeur est nettement encapsulée par une enveloppe fibro-conjonctive développée aux dépens des méninges.

2° *Constitution histologique.*

Les différents fragments prélevés pour l'étude histologique nous ont permis de constater que nous étions en présence d'une substance graisseuse, impossible à fixer avec les réactifs usuels, noircissant mal dans l'acide osmique et se dissolvant dans le xylol ou l'éther, se fragmentant dans l'eau. — L'examen à l'état frais, dissociation et coloration par le picrocarminate, donne les résultats suivants. La tumeur est formée de cellules plates polygonales, sans noyau, réunies intimement entre elles et donnant l'aspect du gâteau de miel, et rappelant celui du tissu corné épithélial que l'on retrouve exactement pareil dans les kystes dermoïdes de la peau. On a du reste, en chauffant sur lamelle un fragment de la pièce, l'odeur caractéristique de la corne brûlée. Sur la préparation on voit aussi des cristaux de cholestérine en abondance.

Sans vouloir nous étendre ici sur l'origine histogénétique des cholestéatomes, qu'il nous soit permis cependant de faire remarquer qu'il s'agit d'une tumeur essentiellement épithéliale, d'origine ectodermique, puisqu'elle contient des cellules kératinisées et de la substance sébacée. On peut également y trouver des poils et d'autres formations ectodermiques, ainsi que l'ont montré quelques auteurs. Il ne faut donc pas, comme le font beaucoup d'histologistes, faire de ces tumeurs des endothéliomes méningés. Comparables aux kystes dermoïdes dans leur ontogenèse et pouvant comme eux s'expliquer par la « théorie de l'enclavement », il est vraisemblable que les cholestéatomes ont comme point de départ un tissu ectodermique, peut-être l'épendyme et non les méninges, qui sont des formations mésodermiques.

### Énorme kyste post-hémorragique occupant la profondeur des circonvolutions rolandiques; Hémiplégie avec hémihypoesthésie, survie de 22 ans.

En collaboration avec A. Léri.
*Société de Neurologie,* 7 juillet 1904.

Kyste de 15 à 20 centimètres de hauteur sur 3 centimètres de largeur et 1 centimètre et demi de profondeur, occupant la profondeur des circonvolutions rolandiques droites, sans aucune lésion superficielle.

Hémiplégie gauche avec hémihypoesthésie, avec troubles marqués, mais passagers de la parole et de la déglutition, avec contracture tardive surtout du membre supérieur.

Ictus à 56 ans, mort à 78 ans.

### Sur un cas d'abcès du lobe temporal gauche.

En collaboration avec M. P. Sainton, interne du service de Bicêtre.
*Revue Neurologique,* 1898.

Cette observation suivie d'autopsie est intéressante à différents points de vue. C'est ainsi que le diagnostic d'abcès cérébral ayant été fait pendant la vie, la trépanation fut pratiquée par le chirurgien de Bicêtre, mais faute d'avoir fait dans le cerveau une incision assez profonde le pus ne fut pas rencontré. Le diagnostic avait été surtout basé sur l'étude des troubles du langage chez ce malade, et on trouvera dans l'observation une étude assez détaillée de ces troubles.

Au point de vue anatomo-pathologique l'intérêt de l'observation consiste, d'une part, dans la localisation des lésions qui occupent surtout le lobe temporal gauche, en empiétant cependant un peu par en haut sur le gyrus supra marginalis et la partie antéro-inférieure du pli courbe, et, d'autre part, dans la situation profonde de la poche purulente en pleine substance blanche du lobe temporal. Cette poche purulente se trouvait entourée de

toute une zone d'encéphalite; à ce niveau le tissu cérébral s'était trouvé ramolli et par suite de sa diminution de consistance, lors de l'extraction du cerveau hors du crâne, le tissu cérébral se fendit au niveau de la zone atteinte d'encéphalite et la poche purulente enkystée tomba sur la table d'autopsie; il fallut ouvrir cette poche pour trouver le pus.

### De l'état du Corps calleux dans les grosses lésions du Cerveau.

*Congrès international de médecine de Paris,* août 1900. *Section de Neurologie.*

Un des médecins ayant travaillé dans mon laboratoire, M. le docteur Kattwinkel (de Munich), exposant les résultats de l'examen qu'il avait fait du corps calleux sur 36 cerveaux provenant de mon service, affirma que de très grosses lésions des hémisphères ne donnent pas lieu à une dégénération notable du corps calleux.

Je me trouvai amené à prendre part à la discussion assez animée qui suivit cette communication, et j'affirmai que, s'il est vrai que le corps calleux peut présenter dans les grosses lésions du cerveau un peu d'atrophie simple, on n'y constate jamais de *dégénération scléreuse* (pourvu que les fibres calleuses n'aient pas été directement intéressées comme cela a lieu pour les lésions siégeant au voisinage des ventricules).

### Sur une lésion scléreuse limitée du Splenium s'étendant à la couche sous-épendymaire de la corne occipitale du ventricule latéral.

*Société de Neurologie de Paris,* séance du 13 mars 1902. *Revue Neurologique,* 1902, page 283.

Deux cas de dégénération secondaire du splenium à la suite de lésions du lobe occipital. Ces cas ont été étudiés dans la suite histologiquement par MM. Pelnar et Skalicka (de Prague).

### Existence sur un cerveau de trois tubercules mamillaires.

En collaboration avec A. Léri.

*Société de Neurologie*, 3 mars 1904, et *Société anatomique*, 18 mars 1904.

Le cerveau d'un homme de 78 ans présentait 3 tubercules mamillaires, deux latéraux occupant leur position normale, un médian situé entre eux et un peu en arrière, séparé de chacun des tubercules latéraux par un sillon.

Il semble qu'il s'agisse d'une anomalie régressive ; jusqu'au 3e mois de la vie intrautérine les tubercules mamillaires forment une éminence unique et médiane ; dans notre cas la division se serait faite incomplètement, une partie serait restée impaire et médiane. — Comme le sillon droit était un peu moins profond que le gauche et que le tubercule droit était un peu plus petit que le gauche, il est possible que le tubercule médian se soit constitué plutôt aux dépens du tubercule droit que du gauche.

### Présentation de Cerveaux pathologiques.

*Société de Neurologie de Paris*, séance du 7 janvier 1904. *Revue Neurologique*, 1904, p. 101.

*a*) Un cerveau portant au niveau des ventricules latéraux une sorte d'éruption ombiliquée de taches blanchâtres que le présentateur pense pouvoir être de nature parasitaire. (Ce cerveau a été examiné dans la suite par M. le docteur Kattwinkel (de Munich).

*b*) Un hémisphère dans toute l'étendue duquel existe une sclérose sous-épendymaire qui semble être en connexion avec le corps calleux.

### Cerveaux de deux aphasiques présentant une lésion corticale minime et une lésion sous-épendymaire très prononcée.

En collaboration avec A. Léri.

*Société de Neurologie*, 2 juin 1904.

Cette présentation avait surtout pour but d'appeler l'attention sur les lésions soit de l'épendyme, soit de la région sous-épendymaire sans lésion

corticale nette; ces lésions sont relativement fréquentes, et il existe sans doute une *pathologie de l'épendyme* comparable, bien entendu sans aucune assimilation de la nature ou du point de départ des processus, à ce qu'est pour le cœur la pathologie de l'endocarde. — Cette communication était une communication préliminaire.

### **Ramollissement du cunéus et hémianopsie.** (Présentation de pièces.)

En collaboration avec M. Crouzon, interne du service de Bicêtre.

*Société de Neurologie*, 11 janvier 1900.

Cette pièce provenait de l'autopsie d'un homme qui avait présenté pendant un an et demi avant sa mort une *hémianopsie* latérale droite, sans hémiplégie, sans aphasie ni aucun autre symptôme.

L'hémisphère cérébral gauche présentait à sa face interne un ramollissement assez ancien, ayant détruit tout le *cunéus* et débordant légèrement sur la lèvre inférieure de la scissure calcarine. Il existait en outre deux autres petits foyers de ramollissement au niveau de la circonvolution linguale et de l'hémisphère cérébelleux gauches.

### **Rapport sur les névrites périphériques.**

*Congrès des médecins aliénistes et neurologistes*, 1894. Session de Clermont-Ferrand.

Pour ce qui touche à l'anatomie pathologique des névrites périphériques, je m'élevais dès 1894 contre la tendance, très fâcheuse à mon sens, qui régnait alors, de considérer la plupart des névrites périphériques, notamment les névrites toxiques, comme étant réellement dues à l'altération directe produite par l'agent morbide sur les fins ramuscules nerveux.

J'ai toujours pensé que cette manière de voir était erronée, et que c'était dans les centres nerveux qu'il fallait rechercher l'origine du plus grand nombre des névrites dites « périphériques ».

Le passage suivant donnera un résumé de mon argumentation sur ce sujet :

« Quant à l'anatomie pathologique, s'il est vrai qu'elle nous montre les lésions des nerfs périphériques comme ayant une intensité toute particulière, il ne s'ensuit pas qu'elle permette d'affirmer l'indemnité absolue des centres nerveux. En effet, nous savons que, dans la polynévrite, le cerveau est souvent atteint, ainsi qu'en témoignent les troubles psychiques dont il a été question plus haut. Nous connaissons aussi des cas dans lesquels ont été constatées des lésions du nerf optique, qui est en somme une portion de l'encéphale. Pour ce qui est de la moelle, qu'un certain nombre d'auteurs ont déclarée indemne, plus les travaux se multiplient, plus les méthodes d'examen se perfectionnent, plus aussi on trouve les cellules de la substance grise altérées; à tel point que la tendance générale est aujourd'hui de considérer les lésions de la moelle comme concomitantes à celles des nerfs périphériques. — Il faut en outre ne pas perdre de vue que, ainsi que l'a fait remarquer Babinski, la substance grise médullaire n'est pas le seul centre trophique des nerfs périphériques, et qu'à cet égard les ganglions spinaux jouent un rôle important. Nous ne savons encore rien ou à peu près rien de la manière dont ils se comportent dans la polynévrite, et, si nous ne sommes pas autorisés à affirmer qu'ils sont altérés, nous ne le sommes pas davantage à déclarer qu'ils sont indemnes.

« Quant à ce qui est des lésions des nerfs périphériques eux-mêmes, quelque intenses qu'elles paraissent, elles ne présentent peut-être pas toute l'importance qu'on a voulu leur attribuer. En tout cas, on ne peut prétendre qu'elles soient proportionnelles aux symptômes présentés par les malades. En effet, il est de connaissance vulgaire aujourd'hui, que dans bien des cas de maladies graves, de cachexie d'origines diverses, et même simplement chez les vieillards, on observe des lésions des nerfs périphériques tout à fait analogues, aussi bien comme aspect que comme intensité, à celles qui caractériseraient la polynévrite, sans que cependant les malades aient présenté aucun des troubles moteurs ou sensitifs propres à la polynévrite. C'est cet état que les nombreux auteurs qui s'en sont occupés (Oppenheim et Siemerling, Gombault, etc.) ont décrit sous le nom de *Névrites latentes*.

« Un argument auquel les partisans de l'origine périphérique de la polynévrite attachent une grande importance, est celui tiré de l'intégrité des racines antérieures. Comment, disent ces auteurs, pourrait-on admettre que l'altération des nerfs périphériques puisse être due à des lésions de la substance grise médullaire alors que dans les racines antérieures on ne constate, même dans des cas de longue durée, aucune trace de dégénération? — Je

crois avoir montré que cette intégrité des racines était loin de présenter l'importance qu'on lui a prêtée, car il m'a été donné, dans plusieurs cas d'altérations diverses de la substance grise bien caractérisées, englobant les fibres radiculaires intramédullaires, de constater cette intégrité des racines antérieures. Cet argument n'a donc, à mon avis, nullement la valeur qui lui a été attribuée.

« D'ailleurs, pour combattre cet argument avant que fût faite la démonstration que je viens de rappeler, les partisans de l'origine centrale de la polynévrite avaient invoqué cette hypothèse que, dans les lésions des centres, les parties qui dégénèrent les premières sont les parties périphériques, celles qui sont les plus voisines des centres (notamment les racines antérieures) restant en apparence intactes pendant un temps plus ou moins long. C'est là en effet, si cette hypothèse est exacte, une manière très plausible d'expliquer l'intégrité des racines antérieures et des troncs nerveux dans la polynévrite, tout en admettant l'origine centrale de celle-ci.

« Mais si l'origine centrale de la polynévrite typique me semble devoir être admise, il ne s'ensuit pas que dans tous les cas de polynévrite l'origine périphérique doive être rejetée *à priori*. La névrite lépreuse, par exemple, et certains cas de névrite vasculaire peuvent fort bien reconnaître ce mode de production. Il y aurait donc lieu, parmi les névrites périphériques, de distinguer celles qui sont de cause centrale et celles qui sont réellement de cause périphérique. »

## TECHNIQUE

### Note sur la recherche des corps granuleux dans les centres nerveux.

*Bulletins de la Société Anatomique*, séance du 20 mars 1885, 4e série, tome X, page 162.

Contrairement à l'habitude qu'on avait alors de rechercher les corps granuleux en dissociant les tissus au moyen d'aiguilles, je préconisais pour cette recherche l'usage des coupes par congélation et la coloration des corps granuleux *in situ* sur ces coupes.

J'avais montré qu'en fixant les centres nerveux par les bichromates les réactions produites sur la myéline sont telles que la myéline normale et la myéline altérée des corps granuleux se comportent différemment vis-à-vis de certains réactifs qui colorent d'une façon intense la myéline des corps granuleux alors qu'il deviennent presque sans action pour la myéline normale. Mais pour cela une précaution était nécessaire, celle de ne pas faire intervenir l'alcool, qui dissout les corps granuleux, et à ce point de vue la méthode que je préconisais, de couper par congélation les centres nerveux, réalisait un progrès incontestable.

Pour déceler les corps granuleux contenus sur ces coupes faites par congélation, il était nécessaire de les colorer et c'est à cette occasion que *j'ai, le premier, fait connaître le procédé de coloration des corps granuleux par l'acide osmique sur des pièces préalablement durcies dans les bichromates.* C'est la méthode qui, dénommée plus tard *Méthode de Marchi*, a rendu à l'anatomie et à l'anatomie pathologique des centres nerveux les services que l'on sait. Les recherches de Marchi et Algeri sur ce mode de coloration datent tout au plus de l'année 1886, les miennes ont été publiées le 20 mars 1885 ; de plus, dans un travail sur deux cas de sclérose latérale amyotrophique publié en collaboration avec M. Charcot dans les *Archives de Neurologie*, 1886, j'avais déjà fait usage de ma méthode de coloration des corps granuleux par l'acide osmique après chromage préalable, et des dessins de Karmanski insérés dans ce travail montrent en toute évidence la netteté des résultats obtenus.

Le succès qu'obtint dans la suite le procédé de Marchi tenait à ce que cet auteur, faisant agir l'acide osmique directement sur les pièces préalablement chromées, a permis de couper ces pièces après inclusion dans la celloïdine, ce qui est parfois plus commode que de les couper par congélation ainsi que cela avait forcément lieu dans ma méthode, mais cette méthode a sur la mienne le désavantage que lorsque les pièces sont un peu épaisses ou trop larges, la pénétration de l'acide osmique étant insuffisante, les coupes deviennent inutilisables.

Dans cette même communication à la Société Anatomique je faisais connaître un second procédé de coloration des corps granuleux dans les coupes microscopiques faites par congélation après chromage préalable. Ce second procédé, résultant d'essais faits en collaboration avec M. Huet, consistait à se servir du *bleu de quinoléine,* qui colore fortement les corps granuleux et ne fait que teinter légèrement les fibres nerveuses saines préalablement chromées. Ici encore l'action des alcools doit être soigneusement évitée.

## Méthode de mensuration des atrophies du névraxe.

En collaboration avec M. G. Guillain.

*Société de Biologie,* séance du 10 janvier 1903.

Il arrive souvent qu'à la suite de lésions du cerveau, des noyaux gris centraux principalement, on constate sur les coupes microscopiques du pédoncule, de la protubérance, du bulbe, etc., l'atrophie de certains territoires. Cette atrophie coexiste ou non avec des tractus de sclérose. Il est très important, surtout dans les cas où l'atrophie se montre comme seule particularité pathologique, de pouvoir déterminer son degré, de pouvoir la mesurer.

Les auteurs, dans ce but, ont imaginé une méthode fort simple. On photographie les coupes microscopiques avec un grossissement connu. Sur les épreuves on applique un papier transparent divisé en millimètres carrés. On dessine le contour des régions dont on désire connaître la surface. Il suffit ensuite de faire la numération des millimètres carrés à l'intérieur de la ligne de contour pour connaître cette surface.

Il est évident que les chiffres obtenus dans la numération des surfaces n'ont pas de valeur en eux-mêmes ; ils dépendent de la région examinée, du grossissement employé pour faire la photographie ; mais, quels que soient ces chiffres, deux régions symétriques peuvent toujours être comparées. Par cette méthode on peut dire très facilement que telle région du névraxe examinée avec un grossissement N présente une surface X, X étant une valeur indiquée par un chiffre concret et par conséquent comparable au chiffre Y indiquant la surface symétrique du côté sain.

On peut par ce moyen déterminer indirectement les connexions de certaines régions du système nerveux entre elles.

## Durcissement des centres nerveux « in situ » par injection de formol dans la cavité cranienne.

On sait combien, dès que la température extérieure s'élève un peu, la consistance du cerveau et de la moelle se trouve diminuée, à tel point que

l'examen macroscopique de ces organes s'en trouve souvent rendu assez difficile. D'autre part, cette diminution de consistance n'est souvent que l'indice d'un commencement d'altération de ces organes.

Pour remédier à cet inconvénient j'ai, depuis l'année 1896 ou 1897, imaginé de faire injecter, aussi longtemps que possible avant l'autopsie, dans la cavité cranienne, une certaine quantité de formol. Sous l'influence de ce liquide le cerveau se trouve fixé dans sa forme exacte; le cervelet, le bulbe, la moelle tout entière peuvent être extraits du cadavre dans un état de durcissement qui en rend l'étude plus aisée. De plus la conservation des pièces se trouve bien mieux assurée.

L'injection de formol est faite au moyen d'une seringue à canule métallique rigide que l'on enfonce dans la cavité cranienne, soit en suivant la face supérieure de la paroi inférieure de l'orbite, soit en l'introduisant dans les fosses nasales et perforant la paroi supérieure de celles-ci. La quantité de liquide injectée est de 150 à 200 c. c. d'une solution aqueuse de formol à 20 °/₀ environ. Lorsqu'on fait l'injection par les fosses nasales, l'aspect de la face n'est pas notablement altéré.

L'application de ce procédé a été décrite, à mon instigation, par MM. Kattwinkel et Sainton dans *Deutsches Archiv für Klinische Medizin*, 1898.

# MÉDECINE ET THÉRAPEUTIQUE

# INFECTIONS

## AFFIRMATION D'UNE ORIGINE INFECTIEUSE DANS DIFFÉRENTES AFFECTIONS ORGANIQUES DU SYSTÈME NERVEUX OU AUTRES

A l'époque où furent écrits la plupart de ces travaux, les connaissances médicales sur les maladies infectieuses étaient bien rudimentaires, et quant aux maladies nerveuses organiques, on était convaincu qu'il s'agissait là d'une catégorie toute spéciale de faits, le système nerveux s'altérant, croyait-on, le plus souvent en tant que système à part, indépendamment des maladies générales du reste de l'organisme.

Je venais de passer une année d'internat (1881) dans le service de M. le professeur Bouchard; l'enseignement de mon maître, qui préludait alors à ses travaux de pathologie générale, avait fait sur mon esprit une profonde impression, aussi m'étais-je promis d'appliquer à l'étude des maladies du système nerveux les données de pathologie générale qui venaient de m'être inculquées.

C'est dans ces conditions que je cherchai à utiliser pour l'étude de l'étiologie et de la pathogénie des maladies organiques du système nerveux les notions encore toutes nouvelles procédant des théories microbiennes.

### Sclérose en plaques et Maladies infectieuses.

*Progrès médical*, 1884.

Observation d'un homme de 30 ans qui, cinq ans auparavant, avait été atteint de fièvre typhoïde, et au cours de celle-ci avait été pris de phlébite du membre inférieur gauche. Quelque temps après, embarras de la parole qui augmente progressivement, d'autres symptômes de sclérose en plaques apparaissent ; la démarche ne se montra gênée que quatre ans après la fièvre typhoïde. Le tableau clinique de la sclérose en plaques était des plus nets.

Pour prouver qu'il existait une relation directe de cause à effet entre la fièvre typhoïde et cette sclérose en plaques, j'avais rassemblé un certain nombre d'autres cas publiés par différents auteurs et sous des rubriques différentes, cas dans lesquels on pouvait retrouver, dans l'origine de la sclérose en plaques, l'existence d'une maladie telle que la *fièvre typhoïde,* la *variole,* l'*érysipèle,* la *pneumonie,* la *rougeole,* la *scarlatine,* la *fièvre malarienne,* la *dysenterie,* le *choléra,* l'*infection puerpérale.*

« De l'ensemble de ces faits, disions-nous, se dégage une notion : *La subordination de la sclérose en plaques aux maladies infectieuses... La sclérose en plaques, lésion dépendant d'altérations artérielles d'origine infectieuse, ne peut être considérée comme une maladie du système nerveux, du moins dans le sens théorique du mot maladie; ce n'est autre chose, suivant la nomenclature actuelle, que la* LOCALISATION MÉDULLO-ENCÉPHALIQUE DE LA DÉTERMINATION VASCULAIRE DE MALADIES GÉNÉRALES DIVERSES QUI SEMBLENT ÊTRE CONSTAMMENT DE NATURE INFECTIEUSE. »

### Hémiplégie cérébrale infantile et maladies infectieuses.

*Progrès médical*, 5 septembre 1885.

Rappelant le travail de Strümpell et la thèse de Richardière à laquelle j'avais fourni moi-même des documents, j'apportais dans cet article deux nouvelles observations d'hémiplégie cérébrale infantile dues, l'une à la coqueluche, l'autre aux oreillons, et j'insistais sur la nature infectieuse du processus

qui avait abouti à cette lésion cérébrale, en faisant remarquer qu'il ne s'agit pas là d'une simple coïncidence, mais d'une relation de cause à effet.

« Il s'en faut d'ailleurs que, dans tous les cas, cet élément étiologique infectieux soit aisé à rechercher; le plus souvent on ne voit l'enfant que plusieurs semaines ou plusieurs mois après les premiers accidents; les parents, effrayés par leur violence, n'ont conservé le souvenir que de ceux-ci, ils n'ont pas remarqué autre chose; assez fréquemment cependant, en fixant leurs souvenirs, on arrive à savoir qu'un peu auparavant l'enfant était souffrant, qu'il avait perdu l'appétit, qu'il avait même de la fièvre. Comme nous le disions à propos de la sclérose en plaques, il est vraisemblable qu'un bon nombre de ces états fébriles correspondent à des *infections innominées,* et devraient ainsi entrer en ligne de compte dans le relevé des cas. »

A la fin de cet article je rapportais une observation dans laquelle une petite fille est atteinte, après une période fébrile, d'une paralysie spinale infantile, alors qu'au même moment son frère est frappé d'hémiplégie cérébrale infantile.

### Leçons sur la Paralysie spinale infantile.

Dans le volume *Leçons sur les Maladies de la Moelle.* Paris, Masson, 1892.

Dans ce volume j'ai exposé mes idées sur l'origine infectieuse de la paralysie spinale infantile dans plusieurs passages. On les trouvera aux pages 444 et suivantes, et 457 et suivantes.

### Sur la coïncidence, chez un même malade, de la paraplégie cérébrale infantile et de la paralysie spinale infantile.

*Bulletins de la Société médicale des Hôpitaux de Paris,* 7 mars 1902.

Chez ce malade on trouvait le membre inférieur droit atteint de *Paralysie cérébrale infantile,* tandis que le membre inférieur gauche présentait l'aspect et les lésions de la *Paralysie spinale infantile.* A propos de cette coïncidence, M. Pierre Marie, dans sa communication, s'exprime de la manière suivante :

« Permettez-moi de remonter un peu en arrière, et de vous rappeler

quelles étaient, il y a une quinzaine d'années, les opinions ayant cours sur la nature de la paralysie spinale infantile.

« On considérait alors cette maladie comme une affection essentiellement systématique des cellules des cornes antérieures de la moelle. C'est en se basant sur cette opinion classique que Strümpell avait considéré l'hémiplégie cérébrale infantile comme une affection également systématique de la substance grise corticale des circonvolutions cérébrales, comme une « polio-encéphalite » infectieuse.

« De mon côté, presque à la même époque, je soutenais aussi cette opinion que l'hémiplégie cérébrale infantile reconnaît le plus souvent une origine infectieuse, tout comme la paralysie spinale infantile.

« Mais, contrairement à la doctrine classique, j'insistais sur ce fait qu'il ne s'agit pas, dans la paralysie spinale infantile, d'une affection systématique des cellules des cornes antérieures, que la lésion est une lésion en foyer, siégeant il est vrai de préférence dans les cornes antérieures, mais ne témoignant d'aucune prédilection spéciale pour les grandes cellules ganglionnaires de cette région. Il en est de même pour l'hémiplégie cérébrale infantile ; dans les cas où elle est d'origine infectieuse, elle est due, elle aussi, à une lésion en foyer nullement systématisée aux grandes cellules de l'écorce cérébrale.

« La manière de voir que j'ai exposée dès 1885 semble avoir définitivement prévalu ; ainsi donc l'analogie entre l'hémiplégie cérébrale infantile et la paralysie spinale infantile, que Strümpell et moi-même avons signalée tant au point de vue de l'étiologie infectieuse que de l'anatomie pathologique, doit être, à mon avis, considérée à un point de vue très différent de celui soutenu par Strümpell.

« Cette analogie entre les deux affections doit-elle être considérée comme une simple vue de l'esprit, comme une sorte de postulat théorique? — Si elle existe en réalité, l'observation clinique doit en donner la preuve.

« Déjà, dans un mémoire de 1885, je signalais une observation de Möbius (1884) dans laquelle on voit une fillette d'un an et demi être prise de paralysie spinale infantile, et son frère, qui vivait avec elle, être atteint d'hémiplégie cérébrale infantile.

« En 1891, dans mes *Leçons sur les Maladies de la Moelle,* j'écrivais les lignes suivantes : « J'ai la conviction que grâce à un hasard favorable on « verra quelque jour l'hémiplégie cérébrale infantile et la paralysie spinale « infantile coïncider chez le même sujet, et j'attends avec confiance la publi- « cation de cette observation typique qui démontrera d'une façon irréfutable « l'identité des deux affections. »

« Cette observation typique est venue, elle est venue même à plusieurs exemplaires :

« En 1894, dans la *Revue Neurologique,* notre collègue M. Lamy publiait l'observation d'un homme de 43 ans, *minus habens,* qui présentait en outre une paralysie spinale infantile de la jambe droite; à l'autopsie M. Lamy trouva des plaques de méningo-encéphalite au niveau de diverses circonvolutions cérébrales et un foyer de paralysie spinale infantile dans la moelle lombaire avec une atrophie des racines antérieures lombo-sacrées du même côté.

« La même année, Redlich et Neurath (de Vienne), chez un enfant de 5 mois mort rapidement, ont trouvé, en même temps que des lésions de la capsule interne et du centre ovale, des lésions de paralysie spinale infantile.

« Beyer, en 1895, a publié le cas d'une fille de 22 ans atteinte depuis l'âge de 5 ans d'hémiplégie spasmodique gauche et d'attaques d'épilepsie depuis l'âge de 12 ans. A l'autopsie, outre une porencéphalie de l'hémisphère droit, on trouva un foyer de paralysie spinale infantile dans la corne antérieure du côté gauche de la moelle.

« Le malade que nous présentons aujourd'hui est un nouvel exemple de la coïncidence de la paralysie spinale infantile avec ces lésions cérébrales qui, chez l'enfant, produisent presque indifféremment, du moins dans l'état actuel de nos connaissances, l'hémiplégie, les diplégies ou la paraplégie. C'est donc un nouvel exemple de l'analogie, on pourrait presque dire de l'identité, qui existe, au point de vue de la pathologie générale, entre ces deux ordres de lésions. »

L'autopsie du malade qui fait l'objet de cette présentation a été confirmative ; cette autopsie a été faite dans mon laboratoire et publiée par mon élève M. I. Rossi, dans la *Nouvelle Iconographie de la Salpêtrière,* 1907.

### Note sur l'Étiologie de l'Épilepsie.

*Progrès médical,* 29 octobre 1887, page 333.

### Infections et Épilepsie.

*Semaine médicale,* 13 juillet 1892, page 282.

Dans ces publications je me suis efforcé de prouver que l'épilepsie n'est pas ce que l'enseignement traditionnel tendait à la montrer, c'est-à-dire

une entité morbide, une maladie *sine materia*, une *névrose* survenant chez certains individus sous l'influence de tares héréditaires ou névropathiques.

Le premier peut-être ou tout au moins l'un des premiers, car le livre de mon regretté ami Ch. Féré n'est venu qu'après mon article de 1887, j'ai soutenu cette thèse que l'épilepsie n'est pas une maladie vraie, au sens de la pathologie générale, mais *un pur syndrome*.

J'ai insisté sur ce point que, n'étant qu'un syndrome, l'épilepsie reconnaît une étiologie et une pathogénie qui sont loin d'être univoques. L'un des éléments les plus importants pour la production de l'épilepsie est constitué par les *Infections*.

Pour faire cette démonstration, je me suis appuyé sur les cas fréquents dans lesquels on voit une lésion organique incontestable du cerveau s'accompagner d'épilepsie : ce sont les cas d'hémiplégie cérébrale infantile. — J'ai rappelé comment, dans le plus grand nombre des cas, on voyait, au cours de la première enfance, *sous l'influence d'une maladie infectieuse*, survenir cette hémiplégie cérébrale infantile avec accompagnement de convulsions plus ou moins violentes, plus ou moins répétées pendant la période d'invasion. Puis, la paralysie installée, tout s'apaise; 5, 6, 7 ans s'écoulent sans incident, lorsque tout à coup, sans aucune raison appréciable, survient une crise convulsive : cette fois, c'est l'épilepsie qui apparaît, qui s'implante, qui ne lâchera plus sa victime. Si l'apparition de l'épilepsie se montre relativement tardive, la lésion qui lui donne naissance date, elle, de l'époque où s'est constituée la lésion de l'hémiplégie cérébrale infantile d'origine infectieuse.

Mais tous les cas ne s'accompagnent pas d'hémiplégie cérébrale infantile, tant s'en faut, et cependant les choses se passent absolument de la même façon. Un jeune enfant est atteint de fièvre et d'un état infectieux, soit dûment catalogué (rougeole, variole, scarlatine, fièvre typhoïde, entérite, broncho-pneumonie, etc., etc.), soit simplement innominé; au bout de quelques heures ou d'un jour ou deux il est pris de convulsions plus ou moins violentes, ces convulsions cèdent bientôt, l'enfant revient à la santé et celle-ci semble parfaite. Mais 3, 4, 5, 6 ans plus tard, brusquement, sans motif, surviendra une crise convulsive, et au bout de quelques jours, de quelques semaines, ou de quelques mois, cette crise convulsive se montrera de nouveau, c'est l'épilepsie qui s'est constituée, cette prétendue épilepsie idiopathique, cette prétendue épilepsie-névrose des auteurs, qui n'est en réalité que l'aboutissant éloigné mais fatal de la crise convulsive qui, pendant la première enfance, a déterminé le processus infectieux.

Il n'a été question jusqu'à présent que de la première enfance, mais il n'est pas rare que dans la seconde enfance ou même dans l'adolescence et dans l'âge adulte, les mêmes causes infectieuses déterminent l'apparition de l'épilepsie. Tel est le cas, par exemple, pour l'épilepsie consécutive aux accidents d'éclampsie puerpérale dont l'origine infectieuse est presque la règle.

Sans nier, bien loin de là, que d'autres causes telles que les traumatismes (et notamment les traumatismes de l'accouchement pour le nouveau-né) ou certaines intoxications, puissent déterminer le syndrome Épilepsie, j'ai soutenu et je soutiens toujours que l'*Infection est une des causes les plus fréquentes de l'épilepsie.*

C'est là une notion d'une très grande importance sociale, puisqu'elle tend à renverser ou tout au moins à restreindre, dans la genèse de l'épilepsie, le rôle de l'hérédité à un strict minimum, et l'on sait quelle pénible défaveur encourent, quoique sains de corps et d'esprit, les infortunés frères et sœurs d'un épileptique! — La formule que j'ai donnée en 1887 est toujours vraie : dans la très grande majorité des cas *la cause de l'épilepsie est* EXTÉRIEURE *au malade et* POSTÉRIEURE *à sa conception.*

## Sur un cas de Paralysie de Landry avec constatation, dans les centres nerveux, de lésions poliomyélitiques liées à la présence d'un microbe (bactéridie charbonneuse?).

En collaboration avec G. Marinesco.

*Société médicale des Hôpitaux,* 18 octobre 1895.

Jeune homme de 19 ans alité depuis le 18 septembre, ayant présenté le 22 septembre une paraplégie complète avec abolition des réflexes rotuliens et crémastériens et une certaine diminution de la sensibilité aux membres inférieurs. Le 25 septembre les membres supérieurs commencent à s'affaiblir; le lendemain, la respiration devient malaisée; mort le 29 septembre par syncope.

A l'autopsie, on trouva macro et microscopiquement des lésions très nettes de la substance grise médullaire. Il existait des microbes en culture pure dans une grande étendue des centres nerveux; ces microbes présentaient les caractères de la bactéridie charbonneuse.

Les auteurs insistent sur l'intérêt que présente cette observation; puis ils montrent d'une part que la paralysie de Landry est, du moins dans certains cas, due à une lésion de la substance grise médullaire; d'autre part, la constatation de microbes à ce nouveau cas apporte un nouvel argument en faveur de la nature infectieuse du syndrome de Landry.

### Rhumatisme chronique infectieux. — Rhumatisme chronique arthritique.

*Leçons de Clinique médicale* (Hôtel-Dieu, 1894-1895). Paris, Masson, 1896.

Il y a lieu distinguer, dans la masse des cas où l'on constate chez les malades les stigmates du rhumatisme chronique, deux grandes variétés très différentes l'une de l'autre : le *rhumatisme chronique déformant arthritique ou diathésique*, et le *rhumatisme chronique et déformant infectieux*. Les conditions étiologiques sont fort importantes à connaître pour faire le diagnostic différentiel de ces deux variétés : fréquence plus grande de la forme infectieuse chez la femme, chez les individus jeunes ou adultes, tandis que la forme diathésique se montre surtout vers le déclin de la vie. L'aspect des jointures atteintes est d'ailleurs différent, et comme je le disais dans cette leçon, le rhumatisme déformant diathésique frappe surtout les os et les cartilages, tandis que le rhumatisme déformant infectieux frappe plus particulièrement les séreuses articulaires ou tendineuses.

### De la nature des Chéloïdes.

*Blletins de la Société médicale des Hôpitaux de Paris*, séance du 3 mars 1893.

A l'occasion de cette communication j'ai cherché à établir une notion qui, je crois, n'avait pas cours jusqu'alors, c'est celle de la *nature infectieuse* de la chéloïde.

Dans un premier cas j'ai montré un homme atteint de chéloïde à la région sternale, chez qui une excision avait eu lieu quelque temps auparavant, la néoplasie avait été largement enlevée et pour cela une incision avait été pra-

tiquée, qui dépassait de beaucoup les limites de la néoplasie ; or, sur les points de suture placés aux extrémités de cette incision, il s'était produit à nouveau une chéloïde.

Dans un second cas, il s'agissait d'un adolescent qui portait, depuis de longues années, une volumineuse chéloïde en arrière de l'oreille. Pour détruire cette néoplasie on avait institué un traitement consistant en scarifications nombreuses et assez fréquemment répétées. Sous l'influence de ces scarifications on vit se produire une sorte d'éruption secondaire de chéloïdes en divers points du corps qui n'avaient jamais été le siège d'aucune plaie ni cicatrice, ni même d'aucun traumatisme si léger fût-il. — Il était donc très probable que cette éruption secondaire généralisée était en rapport avec l'entrée dans la circulation générale de l'agent infectieux chéloïdien, et cela sous l'influence d'auto-inoculations au niveau des scarifications.

## Vitiligo et syphilis.

En collaboration avec M. Crouzon, interne du service de Bicêtre.

*Société de Dermatologie et de Syphiligraphie,* 6 novembre 1902.

Un de nos malades de Bicêtre, âgé de 63 ans, présentait un vitiligo étendu aux mains, à la ceinture et aux cuisses. Ce malade montrait en outre des lésions leucoplasiques des joues, des lèvres et de la langue et quelques troubles oculaires (réaction paresseuse des pupilles à la lumière, atrophie papillaire).

Nous avons pu rapprocher de ce cas une observation de M. Du Castel, et une observation recueillie en ville dans lesquelles le vitiligo et la leucoplasie coexistaient.

Nous nous sommes demandé s'il y avait entre ces deux affections une relation.

Or, on sait que bien des auteurs, Baumès, Sigmund, Kaposi, Gaucher considèrent la leucoplasie comme une manifestation constante de la syphilis.

On sait également que le vitiligo s'observe fréquemment aussi chez des malades atteints de tabes ou d'affections syphilitiques du système nerveux (les observations de Ballet et Bauer, de Souques, de Pierre Marie et Guillain ont mis en relief cette association).

Aussi la présence du vitiligo chez des malades porteurs de leucoplasie ou d'affections syphilitiques du système nerveux démontre-t-elle à notre avis que le vitiligo, dans certains cas, peut être rattaché plus ou moins directement à la syphilis. Et cette manière de voir n'a rien de subversif, si l'on veut bien se souvenir de la prédilection avec laquelle le système nerveux dans toute son étendue se trouve frappé par la syphilis et, dans le même ordre d'idées, si l'on se rappelle aussi avec quelle fréquence la vérole détermine les achromies ou dyschromies pigmentaires.

## DIABÈTE

### De la réaction de Bremer sur le sang des diabétiques.

En collaboration avec M. le docteur Le Goff.

*Bulletins de la Société médicale des Hôpitaux,* séance du 30 avril 1897.

Bremer a signalé le premier ce fait que, dans le diabète, les hématies présentent une affinité pour les couleurs basiques, tandis que chez l'homme normal elles montrent une prédilection pour les couleurs acides. Nous avons sur les diabétiques du service de Bicêtre vérifié l'existence de ces modifications histo-chimiques du sang, et nous avons à cet effet recherché comment se comportait le sang diabétique vis-à-vis de diverses substances colorantes. Nous avons pensé que ces modifications des réactions chromatiques des hématies dans le diabète sont dues à une véritable dégénérescence de ces éléments anatomiques.

### Dosage du Glucose dans le sang par le bleu de méthylène.

En collaboration avec M. le docteur J. Le Goff.

*Bulletins de la Société médicale des Hôpitaux de Paris,* séance du 7 mai 1897.

Dans une série de recherches inspirées par une communication de Williamson au congrès de Carlisle (juillet 1896), nous avons vérifié ou établi que

le bleu de méthylène pur se décolore en milieu alcalin, sous l'influence des réducteurs tels que l'aldéhyde, l'acétone, le xylose, les glucoses, etc., tandis qu'il conserve sa couleur en présence de l'urée, des urates, de certaines peptones, de certaines albumines, etc. Nous avons alors cherché à donner un procédé pratique pour le dosage du glucose dans le sang des diabétiques au moyen du bleu de méthylène. On trouvera toutes les indications nécessaires sur ce procédé dans la présente communication.

### Observation d'un diabétique traité par ingestion de bleu de méthylène; disparition du sucre au bout de 6 semaines.

En collaboration avec M. le docteur J. Le Goff.

*Bulletins de la Société médicale des Hôpitaux de Paris*, séance du 7 mai 1907.

Chez ce malade traité par des prises journalières de 1 gr. à 1gr,20 de bleu de méthylène, le sucre disparut de l'urine au bout de 6 semaines, mais les auteurs font remarquer que, dans ce traitement, d'autres éléments ont pu intervenir, qui sont : la régularisation du régime alimentaire et l'administration quotidienne de 10 gr. de bicarbonate de soude.

### Note sur deux nouvelles observations de diabète sucré traité par ingestion de bleu de méthylène.

En collaboration avec M. le docteur Le Goff.

*Bulletins de la Société médicale des Hôpitaux de Paris*, séance du 28 mai 1897.

Sur deux malades qui nous avaient été obligeamment confiés, l'un par M. Deny, l'autre par M. Troisier, l'administration de bleu de méthylène détermina chez l'un une chute assez rapide du taux du sucre sans disparition complète de cette substance. Chez l'autre malade le médicament ne produisit aucun effet. En faisant connaître ces faits nous avons reconnu qu'ils n'étaient pas en faveur de l'espoir que nous avions eu de trouver dans le bleu de méthylène une substance exerçant une action réductrice directe sur le sucre contenu dans l'organisme.

**Étude clinique de quelques cas de diabète sucré** (arthritique, conjugal, pancréatique, nerveux). — **De l'intervention chirurgicale chez les diabétiques.**

*La Semaine médicale,* 14 décembre 1895.

Ayant dans mon service un certain nombre de diabétiques, j'ai profité de l'occasion qui m'était offerte pour grouper dans une leçon clinique les points les plus intéressants présentés par chacun de ces malades.

L'*intervention chirurgicale* chez un diabétique était, à cette époque, considérée par le plus grand nombre des auteurs comme présentant une gravité toute particulière. Je me suis efforcé de réagir contre cette opinion erronée, et l'exemple d'un diabétique auquel j'avais fait pratiquer l'amputation du gros orteil pour gangrène, a montré que depuis l'introduction de l'asepsie en chirurgie il était excessif d'éprouver de trop fortes appréhensions vis-à-vis des interventions chirurgicales chez les diabétiques.

Un autre point de l'étude du diabète, traité dans cette leçon, a été le *diabète conjugal.* J'ai fait remarquer que par suite de leur profession ces deux malades ne mangeaient que très rarement ensemble; on ne pouvait incriminer ici une influence du régime alimentaire sur la production du diabète conjugal, j'inclinais donc très nettement en faveur d'une véritable contagion.

A propos d'accidents nerveux du diabète figuraient un premier malade atteint d'hémiplégie alterne avec *Syndrome de Weber,* et un second malade offrant un cas typique d'*Hémiplégie diabétique.* J'ai saisi cette occasion pour montrer que l'hémiplégie des diabétiques présentait le plus souvent des caractères assez particuliers qui méritaient d'être décrits. Ces caractères sont les suivants : *a) Rareté relative de perte de connaissance et surtout d'apoplexie vraie; b) Atypie des phénomènes paralytiques* tant au point de vue de la localisation (assez grande fréquence de symptômes d'origine pédonculo-protubérantielle) qu'au point de vue de l'intensité qui est généralement faible. Une hémiplégie chez un diabétique est donc souvent susceptible d'une amélioration des plus prononcées.

**Revue générale sur la perte du réflexe rotulien dans le Diabète.**

En collaboration avec le docteur Georges Guinon.

*Revue de médecine,* 1885, p. 640.

Les auteurs rappellent que c'est le professeur Bouchard qui a le premier appelé nettement l'attention sur l'abolition des réflexes rotuliens dans certains cas de diabète sucré, et montré que cette abolition avait d'ordinaire une signification pronostique assez fâcheuse. Ils donnent les statistiques anciennes et nouvelles de M. Bouchard et ajoutent les observations de quelques cas personnels tout à fait confirmatifs des idées de leur maître.

**Sur un syndrome clinique et urologique se montrant dans le diabète lévulosurique et caractérisé par un état mélancolique avec insomnie et impuissance.**

En collaboration avec M. R. Robinson (de Constantinople).

*Bulletins de la Société médicale des Hôpitaux de Paris,* séance du 25 juin 1897.

Observation de deux malades qui, à la suite de pertes d'argent, tombèrent tous deux dans un état de mélancolie avec idées de ruine et tendance au suicide. En même temps il existait chez ces sujets de l'impuissance et une insomnie rebelle à tout traitement. Bien qu'il n'y eût ni polydipsie, ni polyurie, ni polyphagie, l'examen des urines révéla une réduction de la liqueur cupro-potassique et la présence d'une substance lévogyre.

Le régime alimentaire antidiabétique fit disparaître l'insomnie au bout de 2 ou 3 jours, et peu de temps après l'impuissance et les troubles mentaux rétrocédaient à leur tour.

# CORPS THYROÏDE. MALADIE DE BASEDOW

---

**Contribution à l'étude et au diagnostic des formes frustes de la maladie de Basedow.**

*Thèse* de doctorat, Paris, 1883.

Dans ma thèse inaugurale faite à la Salpêtrière sous l'inspiration de mon maître, le professeur Charcot, qui fut toujours pour moi un guide bienveillant et sûr, j'ai essayé de montrer qu'à côté de la maladie de Basedow typique à symptomatologie bruyante, il existait un assez grand nombre de formes atténuées, de formes *frustes*, dans lesquelles les symptômes typiques n'étaient pas aussi développés ou même faisaient plus ou moins défaut.

A cette occasion j'ai montré que le tableau clinique de la maladie de Basedow était beaucoup plus riche et plus chargé que ne l'avaient vu les auteurs classiques. J'ai insisté sur la fréquence de certains désordres viscéraux : *diarrhées paroxystiques, boulimie, vomissements, angine de poitrine, polypnée, toux* fréquente, quinteuse, sans expectoration notable, *sueurs* abondantes généralisées ou localisées, avec ou sans sensation de chaleur subjective, *manifestations cutanées* (vitiligo, taches pigmentaires, chute des sourcils et des cils, urticaire, etc.).

En outre de ces symptômes « mineurs » j'insistais sur la fréquence, ou mieux la presque constance d'un symptôme qui n'avait jusqu'alors appelé qu'à titre purement épisodique l'attention de très rares médecins. C'est le TREMBLEMENT. — Je montrais donc la fréquence de ce symptôme dans les

formes frustes de la maladie de Basedow aussi bien que dans les formes typiques, et j'étudiais pour la première fois par la méthode graphique les caractères de ce tremblement.

Dans ses formes les mieux accentuées ce tremblement est généralisé et occupe les différents muscles du corps; mais fréquemment aussi il n'est constatable qu'aux seules extrémités et notamment aux extrémités supérieures. Le rhythme de ce tremblement est assez rapide, surtout si on le compare à celui du tremblement sénile ou de la paralysie agitante, et avec le tambour à réaction nous avons constaté que le chiffre moyen des oscillations par seconde est de 8 et demi, tandis que dans les deux maladies ci-dessus désignées il n'est que de 5 ou 6 oscillations dans le même laps de temps. C'est un tremblement très uniforme dans son rythme, mais variable dans l'amplitude des oscillations; aussi sur les tracés constate-t-on souvent des « nœuds », suivant l'expression de M. Fernet, au niveau desquels l'amplitude croît progressivement jusqu'à un certain maximum pour décroître ensuite, ce qui fait ressembler le tracé à une corde en vibration.

## Revue critique sur la nature et sur quelques-uns des symptômes de la maladie de Basedow.

*Archives de Neurologie*, 1883, n° 16.

Dans cette revue, faite après la publication de ma thèse, j'exposais les principaux points traités dans celle-ci, et j'agitais la question de la nature de la maladie de Basedow. Je m'élevais contre l'opinion prédominante alors, sous l'influence des physiologistes, qu'il s'agissait d'une affection imputable au trouble de fonctionnement d'un nerf déterminé, tel que le pneumogastrique ou le grand sympathique. Je soutenais au contraire que la maladie de Basedow est une *Névrose générale* dans laquelle l'organisme pour ainsi dire tout entier est profondément troublé. — Je devais revenir sur ce sujet dix ans plus tard, et en mettant en relief l'influence de « l'hyperthyroïdation » de l'organisme dans certaines conditions, je continuais à soutenir la même thèse de la production de la maladie de Basedow par une action générale sur l'organisme tout entier et non pas par une action locale sur tel ou tel nerf.

## Sur la nature de la maladie de Basedow.

*Société médicale des Hôpitaux de Paris,* 23 février 1894.

A propos des accidents constatés par lui au cours du traitement d'un premier cas de myxœdème, avec la glande thyroïde en ingestion, l'auteur fait remarquer que les phénomènes qui se produisent sous l'influence de ce médicament rappellent quelques-uns des traits de la maladie de Basedow. La tachycardie, l'élévation de la température, l'insomnie et l'agitation, la polyurie, l'albuminurie, la paraplégie incomplète, la sensation de chaleur, la sudation exagérée, la diarrhée, qui peuvent, ainsi qu'en fait foi l'observation de cette malade, se montrer au cours du traitement thyroïdien, sont fort analogues aux phénomènes du même genre si fréquemment constatés dans la maladie de Basedow.

Ce n'est cependant pas une raison pour admettre *ipso facto* avec Gauthier (de Charolles), Möbius, Renaut (de Lyon), Joffroy, que le corps thyroïde soit directement l'origine de la maladie de Basedow.

La pathogénie de cette affection serait la suivante :

« Le *primum movens* de la maladie de Basedow devrait être cherché dans une altération ou tout au moins dans un trouble du système nerveux; sous l'influence de ce trouble du système nerveux, il se produirait un *fonctionnement exagéré de la glande thyroïde,* ayant pour résultat une *hyperthyroïdation* de l'organisme, et comme conséquence de cette hyperthyroïdation on verrait survenir tous les symptômes signalés plus haut et appartenant aussi bien à la médication thyroïdienne qu'à la maladie de Basedow. »

Cette notion de l'hyperthyroïdation de l'organisme dans la maladie de Basedow tend à faire penser, et l'expérience confirme cette opinion, que l'administration de suc thyroïdien préconisée contre cette maladie par quelques auteurs, est tout à fait contre-indiquée.

En revanche, il est un traitement dont théoriquement et pratiquement les indications sont indéniables, c'est le *traitement chirurgical* par lequel, en supprimant tout ou partie de la glande thyroïde, on s'oppose *ipso facto* à l'hyperthyroïdation de l'organisme.

## Maladie de Basedow et Goitre Basedowifié.

*Société médicale des Hôpitaux de Paris,* 15 janvier 1901.

« Le syndrome de Basedow, dont la production dépend vraisemblablement de multiples causes, se présente, au point de vue étiologique, sous deux aspects très nettement différents :

Tantôt il survient d'une façon rapide, parfois même tout à fait brusque, sous l'influence d'une émotion vive ou d'une perturbation générale de l'organisme : c'est la *maladie de Basedow classique* s'accompagnant ou non de goitre; celui-ci, quand il existe, est toujours secondaire aux palpitations, à des troubles divers du système nerveux.

Tantôt le syndrome de Basedow survient plus ou moins lentement chez un individu porteur, depuis un temps variable, parfois très long (18 ans dans un cas de Brühl, 25 ans dans un cas de Lamy), d'un goitre qui jusqu'alors s'était, à tous égards, comporté comme un « goitre simple ». Il s'agit alors de ce que j'appelle le *goitre basedowifié*.

Dans l'un et dans l'autre cas, le syndrome basedowien peut présenter le degré de développement le plus complet, et dans l'état actuel de nos connaissances, il serait assez téméraire de prétendre distinguer l'une de l'autre ces deux variétés par le simple examen clinique du malade. Cependant, si je m'en rapporte à mon expérience personnelle, je dirai que, dans le GOITRE BASEDOWIFIÉ, un des symptômes majeurs est une *dyspnée* plus ou moins continue avec paroxysmes d'une intensité souvent effrayante, survenant soit spontanément, soit à la suite de travail musculaire même léger, se montrant particulièrement la nuit et probablement sous l'influence de la position horizontale. J'ai noté aussi parfois une *sialorrhée* vraiment extraordinaire, obligeant les malades à cracher dans une cuvette, une ou deux douzaines de mouchoirs ne pouvant suffire à recueillir le mucus excrété (s'agit-il réellement de salive ou bien d'une sorte de flux trachéo-bronchique? je ne saurais l'affirmer, une de mes malades rendait ce mucus surtout après des quintes de toux très violentes, très fatigantes et très fréquentes). Les deux phénomènes dont je viens de parler ne se montrent pas, du moins à un pareil degré, dans la maladie de Basedow classique. Il n'est pas rare, dans le GOITRE BASEDOWIFIÉ, de voir augmenter la dyspnée et de provoquer la

toux en exerçant une légère pression sur le goitre; dans deux cas, j'ai constaté que la pression exercée sur le côté droit du goitre avait une action de ce genre des plus prononcées.

Cette dyspnée du GOITRE BASEDOWIFIÉ est telle qu'elle constitue à elle seule un danger imminent et suffit à faire considérer celui-ci comme une affection d'une extrême gravité et d'un pronostic autrement dangereux que la maladie de Basedow classique, bien que, pour cette dernière, je sois loin d'admettre avec Pribram que la terminaison mortelle est un accident des plus rares.

Quant à la pathogénie du GOITRE BASEDOWIFIÉ, je veux me garder d'émettre aucune opinion, et pour cause. S'agit-il d'un trouble dans la sécrétion de la glande thyroïde? J'ai peine à croire que ce soit là le mécanisme prédominant dans cette pathogénie. Avons-nous affaire, comme le prétendaient Koeben et Piorry, à une compression exercée par le goitre sur les nerfs du cou? Cette hypothèse me semblerait plus vraisemblable. En tout cas, c'est bien certainement le goitre qui, par lui-même, détermine l'évolution du syndrome basedowien, d'où le nom que je propose de *goitre basedowifié*, nom qui, pour plusieurs raisons, me semble préférable à celui de « faux goitre exophtalmique » ou de « goitre exophtalmique chirurgical ».

Cette distinction entre la maladie de Basedow classique et le goitre basedowifié est importante au point de vue thérapeutique. En effet, dans la maladie de Basedow classique, le traitement par les préparations thyroïdiennes est plutôt défavorable, car ici l'hyperthyroïdation de l'organisme est un des phénomènes capitaux et le traitement thyroïdien ne fait que l'augmenter encore. Au contraire, le goitre basedowifié est susceptible d'une amélioration sous l'influence de ce traitement, car ici, c'est le goitre qui est le *primum movens* des accidents et l'on sait que le traitement thyroïdien a parfois une action très favorable sur le goitre simple.

## Sur la reviviscence du Thymus.

*Bulletins de la Société médicale des Hôpitaux de Paris*, séance du 16 février 1893.

Dans quelques affections présentant des altérations du corps thyroïde ou de quelque autre glande vasculaire sanguine, le *thymus subit une véritable reviviscence.*

Les affections dans lesquelles on constata cette reviviscence sont :

Le *Myxœdème*, non seulement le myxœdème infantile, mais encore le myxœdème de l'adulte.

L'*Acromégalie ;* ici c'est la glande pituitaire et assez souvent aussi le corps thyroïde qui est en cause dans cette reviviscence du thymus.

La *Maladie de Basedow,* dans laquelle la reviviscence du thymus semble devoir être directement rapportée aux troubles de fonctionnement et aux lésions du corps thyroïde.

# AFFECTIONS DU SYSTÈME OSSEUX

## Une forme spéciale de Rhumatisme chronique sénile.

En collaboration avec A. Léri.

In *Rapport du professeur J. Teissier au Congrès de médecine de Liège, 1905, sur « Les formes cliniques du Rhumatisme chronique »*.

Nous avons décrit une variété spéciale de déformation rhumatismale des mains que nous avons observée assez fréquemment chez des sujets âgés, à partir de 55 à 60 ans. Son caractère le plus saillant est le gonflement du dos des articulations métacarpo-phalangiennes de l'index et du médius, plus rarement de l'annulaire; ce gonflement est toujours plus marqué sur l'index que sur le médius, sur le médius que sur l'annulaire; le bord externe de l'articulation métacarpo-phalangienne de l'index fait aussi une saillie anormale.

FIGURE 63. — Main présentant la déformation caractéristique du pouce propre au rhumatisme sénile : abduction du Ier métacarpien, subluxation de la Ire phalange en dedans.

Dans les cas les plus frustes, cette déformation est seule plus ou moins nette, mais chez la plupart des sujets le pouce est également déformé;

son articulation métacarpo-phalangienne est aussi augmentée de volume; le pouce, dans son ensemble, prend une forme de croissant comme s'il se trouvait hyperétendu dans ses deux articulations, et les bords externes de la main et du pouce dessinent ensemble un S très allongé.

Les doigts sont parfois déviés vers le bord cubital, soit dans leur totalité, soit seulement par leur phalangette. La peau des mains est généralement épaisse, rugueuse, jaunâtre, plissée, surtout au niveau des saillies de l'index et du médius; elle est souvent lisse, brillante, adhérente et violacée au niveau des phalangettes amincies et effilées.

Ces déformations sont en général symétriques et le plus ordinairement assez indolentes. Les pieds présentent parfois des altérations plus ou moins analogues.

L'humidité semble prédisposer à cette variété de rhumatisme (corroyeurs, blanchisseuses); il n'y a pas d'infection spéciale dans les antécédents; l'affection évolue sur un terrain arthritique.

FIGURE 64. — Radiographie d'une main présentant la déformation du pouce due au rhumatisme sénile : abduction du Ier métacarpien, subluxation en dedans de la Ire phalange.

A défaut d'autopsie, la radiographie nous a renseignés sur l'anatomie pathologique de ces déformations. Sur les épreuves radiographiques on note l'effacement des interlignes articulaires et la formation de dépôts opaques comme dans le rhumatisme diathésique vulgaire; le docteur J. Teissier a remarqué aussi des taches blanchâtres répondant à des dépôts uratiques, comme dans le rhumatisme goutteux, et il s'agirait d'après lui d'une variété mixte. La radiographie montre également que le gonflement si apparent du dos des articulations de l'index, du médius, souvent du pouce et parfois de l'annulaire est dû à un certain degré de subluxation en avant des têtes des phalanges sur les métacarpiens. L'extrémité des phalangettes s'est parfois plus ou moins complètement résorbée.

### Déformations thoraciques dans quelques affections médicales.

*Leçons de Clinique médicale* (Hôtel-Dieu, 1894-95). Paris, Masson, 1896.

J'ai étudié dans les deuxième et troisième leçons de ce volume certaines déformations thoraciques observées sur les malades du service. Pour la commodité de l'exposition ces déformations avaient été classées en :

*a*) DÉFORMATIONS THORACIQUES D'ORIGINE CONGÉNITALE, dont les unes se montrent à la naissance, telles que le *thorax en entonnoir* et *en gouttière*, ou les déformations thoraciques de la *Cyanose congénitale ;* — dont les autres se montrent plus tardivement, telles que la *Scoliose des adolescents,* la *Myopathie progressive primitive* et notamment dans cette dernière affection, la déformation en « taille de guêpe ».

*b*) DÉFORMATIONS THORACIQUES ACQUISES parmi lesquelles j'ai particulièrement étudié : le *Mal de Pott* et les déformations thoraciques des gibbeux ; les déformations thoraciques dans l'*Emphysème pulmonaire,* dans les *lésions du Nasopharynx,* dans les *affections Pleuro-pulmonaires,* dans le *Rachitisme*, dans l'*Acromégalie.*

### Sur la déformation thoracique « en taille de guêpe » chez certains myopathiques.

*Société médicale des Hôpitaux*, 6 décembre 1895.

Les déformations thoraciques des myopathiques présentent des modalités très caractéristiques dont les principales sont :

1° L'*aplatissement antéro-postérieur;* il peut être tel que le diamètre antéro-postérieur n'a plus que la moitié du diamètre transverse du thorax ;

2° L'*aspect excavé* de la partie supérieure du thorax dû à une exagération de l'aplatissement ci-dessus indiqué, se combinant avec une disparition à peu près complète des pectoraux ;

3° La « *taille de guêpe* » consiste en ce que, au niveau des hypocondres, la ligne latérale du tronc présente une sorte d'encoche en coup de hache. Cet aspect semble dû à ce que, par suite de l'aplatissement de la

cage thoracique, la direction des côtes se montre notablement modifiée. Leur obliquité est considérablement accrue sur toute la hauteur de la cage thoracique, et par cela même les dernières côtes, qui ne sont pas reliées au sternum, au lieu de se diriger suivant un angle modéré en bas et en dedans,

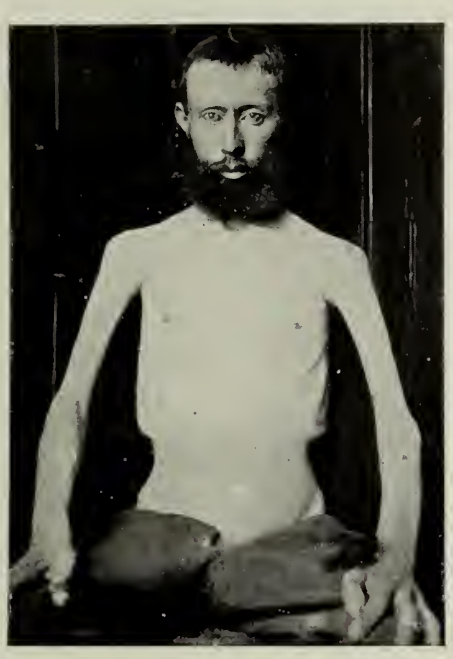

FIGURE 65. — Cas de myopathie à type facio-scapulo-humérale présentant avec une grande netteté la déformation thoracique que j'ai décrite sous le nom de « taille de guêpe ».

se portent très obliquement en bas, d'où l'aspect vertical des contours latéraux du thorax, et la dépression en coup de hache constatée au niveau des hypochondres. — Il est probable que l'atrophie des muscles de cette région joue aussi un rôle dans la production de cette déformation.

## Sur la déformation du crâne constatée dans certains cas de myopathie progressive primitive.

En collaboration avec M. Onanoff.

*Société médicale des Hôpitaux*, 20 février 1891.

Chez plusieurs myopathiques les auteurs ont constaté que le crâne présente l'aspect d'un sphéroïde aplati en arrière. Chez l'un de ces malades,

les chiffres fournis par les mensurations craniennes, faites suivant les règles de l'anthropométrie, fournissaient les résultats suivants :

Diamètre antéro-postérieur maximum = 166 millimètres.
Diamètre transverse maximum = 168 —
Donc l'*indice céphalique* $= \frac{168 \times 100}{166} = 101,2$.

Le chiffre de 101,2 pour l'indice céphalique est tout à fait inouï. Chez les brachycéphales (Auvergnats), il est en moyenne de 84,6; comme limite extrême on voit signalé le chiffre de 88,5 chez les Negritos.

Les auteurs font remarquer qu'il semble s'agir d'une altération osseuse qui pourrait bien être parallèle à l'altération musculaire; en effet l'os occipital qui se montre le plus atteint est celui sur lequel viennent prendre insertion les muscles de la gouttière vertébrale qui, comme on sait, sont parmi les premiers et les plus atteints dans la myopathie progressive primitive. Il est assez vraisemblable qu'il s'agit d'une sorte d'ostéomalacie spéciale, sous la dépendance immédiate de la myopathie.

## Un cas de fracture par atrophie osseuse de l'humérus chez un myopathique. (Présentation du malade.)

En collaboration avec M. Crouzon, interne du service de Bicêtre.

*Société de Neurologie*, 5 février 1903.

Notre malade était atteint depuis l'enfance de myopathie progressive caractérisée par l'impotence presque absolue et l'atrophie des membres inférieurs et par l'atrophie avec diminution considérable de la force des membres supérieurs. A l'occasion d'un traumatisme extrêmement minime et pendant un effort musculaire pour tourner le bras en dehors et en arrière, il se fractura l'humérus gauche au niveau du tiers supérieur. La radiographie montra une atrophie osseuse très nette de l'humérus. Il y avait donc fragilité et atrophie osseuses au cours d'une myopathie. L'atrophie osseuse, dans la myopathie, est rare : nous n'en connaissons que 4 cas. Quant à la fracture spontanée ou par traumatisme minime dans la myopathie, nous n'en connaissons pas d'autre exemple.

L'atrophie osseuse de l'humérus était associée, chez notre malade, à d'autres malformations squelettiques : déformations thoraciques et aplatissement postérieur du crâne, décrit par Pierre Marie et Onanoff.

### **Ostéopathie systématisée à type non décrit** (Ostéopathie facio-diaphysaire).

*Société médicale des Hôpitaux,* séance du 15 janvier 1892.

Chez cette femme âgée de 29 ans est apparue, cinq ans auparavant, une tuméfaction douloureuse du tibia droit, commençant à 4 ou 5 centimètres au-dessus de l'interligne articulaire du cou-de-pied et remontant sur une hauteur de 7 à 8 centimètres. Peu à peu le tibia gauche se prenait d'une façon symétrique. La partie inférieure des fémurs présenta une tuméfaction un peu au-dessus de l'épiphyse inférieure.

Deux ou trois ans plus tard, même tuméfaction au niveau du radius et du cubitus des deux côtés, toujours d'une façon symétrique et seulement sur le tiers supérieur de l'os sans intéresser les épiphyses.

Le crâne ne présente rien de particulier; à la face, hypertrophie des os maxillaires supérieurs qui sont projetés en avant, de telle façon qu'il existe un prognathisme du maxillaire supérieur de près de 1 cent. 1/2; la dernière grosse molaire supérieure est située à 1 centimètre environ en avant de la dernière grosse molaire inférieure.

Du côté de la peau, mélanodermie très marquée avec desquamation sur toute l'étendue du corps et sur la racine des membres.

On n'a pu se procurer aucun renseignement sur l'origine de cette curieuse ostéopathie systématisée symétrique, la malade nie catégoriquement la syphilis.

### **Un cas d'Ostéite déformante de Paget.**

*Bulletins de la Société médicale des Hôpitaux,* séance du 10 juin 1892.

Il s'agit d'une femme présentant tous les caractères de l'affection décrite par sir J. Paget; les déformations les plus prononcées chez cette femme étaient les suivantes :

La diminution de la taille;

Une forte inclinaison du corps en avant avec épaules très arrondies, la projection de la tête en avant avec élévation du menton, comme pour dégager la partie supérieure du sternum;

Enfoncement de la poitrine dans le bassin, l'abdomen étant pendant;

Incurvation et écartement des membres inférieurs; le plus souvent, dans la station debout, une des jambes est placée en avant de l'autre.

Chez cette malade, l'augmentation de volume du crâne semblait faire défaut, ou tout au moins était peu sensible.

## Deux cas d'Exostoses ostéogémiques multiples.

En collaboration avec A. Léri et Faure-Beaulieu.

*Société médicale des Hôpitaux*, 7 juillet 1905.

Les deux malades présentés ont des exostoses extrêmement nombreuses disséminées sur la totalité du système osseux, sauf la tête et la colonne vertébrale. — Elles ont une tendance manifeste à la symétrie ; elles siègent surtout au niveau des épiphyses, mais on en trouve aussi un certain nombre en dehors des régions épiphysaires (omoplate, fémur, humérus, etc.).

Ces exostoses sont accompagnées de déformations des membres, de courbure du tibia et surtout de courbure du radius déformant fortement l'avant-bras ; ces déformations avaient été signalées déjà par Vix et par Volkmann, mais comme appartenant simplement au rachitisme coïncidant avec les exostoses. Dans l'un au moins de nos cas il ne peut s'agir de rachitisme, car les exostoses n'ont commencé à paraître qu'à 6 ans, la déviation des avant-bras à 13 ou 14 ans, et actuellement le malade ayant 35 ans les exostoses et déviations continuent à augmenter ; cette évolution est tout à fait anormale ; elle est en opposition avec celle de notre autre cas où toutes les déformations osseuses auraient apparu dans le cours de la première année, au cours de l'allaitement artificiel.

Ni dans l'un ni dans l'autre cas, il n'y a de prédisposition héréditaire ou familiale (ni hérédité exostosique vraie, ni hérédité hétéromorphe manifestée par d'autres malformations congénitales) ; dans les deux cas aussi on ne retrouve aucune étiologie infectieuse.

La radiographie a montré que ces exostoses étaient formées d'os véritable, spongieux, sans coque compacte ; peut-être y a-t-il au début une période cartilagineuse, mais nous n'avons pu la constater directement.

Une tentative de radiothérapie, faite en dernier ressort avant une intervention chirurgicale, a donné des résultats négatifs.

# MEDECINE DIVERS

---

### De l'Albuminurie cyclique.

*La Semaine médicale*, 5 février 1896.

Le malade qui fait l'objet de cette leçon clinique avait déjà été étudié dans mon service six ans auparavant et la comparaison des deux observations présente des points intéressants, notamment au point de vue de la composition de l'albumine contenue dans l'urine. De plus, chez ce malade on constatait, du côté du grand sympathique, des troubles assez singuliers qui m'avaient conduit à poser la question de l'influence du système nerveux grand sympathique dans la production du syndrome de l'albuminurie cyclique.

### Sur un cas d'Hyperglobulie chez un malade atteint de Cyanose tardive par malformation cardiaque congénitale.

*Bulletins de la Société médicale des Hôpitaux de Paris*, séance du 11 janvier 1895.

Chez cet homme âgé de 32 ans, il existait un souffle systolique au niveau de l'appendice xyphoïde, et un roulement diastolique dans la région du III^e^ ou du IV^e^ espace intercostal. Les raisons pour lesquelles j'avais cru pouvoir affirmer, chez ce malade, l'existence d'une affection cardiaque d'origine con-

génitale étaient multiples (et, d'ailleurs, dans la suite, l'autopsie confirma absolument ce diagnostic). L'examen du sang donna les résultats suivants :

| | 14 décembre. | 27 décembre. | Moyenne normale. |
|---|---|---|---|
| Volume globulaire à l'hématocrite... | 79 | 80 | 51 |
| Nombre des globules rouges..... | 7.900.000 | 7.550.000 | 5.250.000 environ. |
| Fer du sang pour 1000..... | 0,56 et 0,61 | | 0,44 |

Rapprochant cette hyperglobulie dans la cyanose par malformations cardiaques de l'hyperglobulie constatée par le séjour dans les altitudes, je faisais remarquer que, dans l'un et dans l'autre cas, l'organisme éprouvant une certaine difficulté à accomplir l'hématose, est obligé de lutter contre l'obstacle qui gêne celle-ci, et pour lutter, le moyen qu'il emploie c'est la multiplication du nombre des globules rouges et, secondairement, de la quantité d'hémoglobine qui participe à l'hématose; il semble qu'en multipliant les surfaces par lesquelles s'effectue l'absorption, l'organisme cherche à rendre celle-ci plus facile et plus complète.

## Ladrerie généralisée.

En collaboration avec M. G. Guillain.

*Société médicale des Hôpitaux de Paris*, séance du 8 novembre 1901.

Dans ce cas de ladrerie la symptomatologie offrait certaines particularités sur lesquelles il a paru utile aux auteurs d'attirer l'attention.

Chez la malade qui fut présentée à la Société médicale des Hôpitaux les tumeurs kystiques contenant le Cysticercus cellulosæ, larve du Tœnia solium, paraissaient sous-cutanées à l'examen ; la biopsie montra qu'elles étaient plus profondes et situées au-dessous de l'aponévrose d'enveloppe ; elles avaient donc une superficialité apparente, ce que l'on note d'ailleurs dans quelques observations semblables.

La main et le pied sont en général épargnés dans la ladrerie généralisée ; chez cette malade existaient à la main droite, au niveau de l'éminence hypothénar, deux tumeurs kystiques.

Il est très rare chez l'homme, contrairement à ce que l'on voit chez les

animaux, de constater des tumeurs au niveau de la langue ou du plancher de la bouche ; cette localisation ne se rencontre que dans les observations de Rudolphi, Bonhomme, Lancereaux. Dans ce cas l'auteur a observé une tumeur au niveau de la moitié gauche de la langue.

Les tumeurs de cette femme étaient douloureuses, contrairement à ce que l'on observe dans la ladrerie.

L'examen hématologique n'a pas décelé l'éosinophilie que certains auteurs ont constatée dans des cas semblables ; cette réaction du sang tient sans doute à l'ancienneté plus ou moins grande de l'infection ; l'état caséeux des kystes prouvait que l'affection de la malade remontait à une date éloignée.

### De la Tuberculose pulmonaire chez les amputés.

*Bulletins de la Société médicale des Hôpitaux*, séance du 11 décembre 1896.

C'est une seconde communication touchant 3 nouveaux cas d'amputation chez lesquels s'était montrée la tuberculose pulmonaire. Dans 2 de ces cas l'amputation était due à un traumatisme ; dans le 3e, qui ne doit pas être considéré comme probant, l'amputation avait été pratiquée pour une tumeur blanche. Ces 2 cas d'origine traumatique sont donc à joindre aux 5 cas dont il a été question dans ma communication antérieure.

### De l'Infantilisme Pottique.

En collaboration avec A. Léri.

*Société médicale des Hôpitaux*, 18 mars 1904, et *Tribune médicale*, avril 1904.

Dans plus du tiers des cas de Mal de Pott que nous avons examinés, nous avons trouvé plus ou moins accusés les caractères de l'Infantilisme type Lorain. Les caractères généraux de l'infantilisme sont souvent plus marqués que les caractères génitaux : facies, finesse de la peau, absence de poils, cheveux fins, voix grêle, état mental infantile, etc... Il ne s'agit nullement de nanisme, au contraire les membres sont relativement longs ; c'est la tête qui est relativement petite.

La tuberculose non vertébrale détermine quelquefois l'apparition de certains attributs de l'infantilisme, mais non avec la même fréquence et la même netteté. L'infantilisme n'est pas non plus la conséquence de la cachexie, car on l'observe chez des pottiques nullement cachectiques ni même affaiblis. Il n'est pas directement associé à l'état des organes génitaux et n'est pas en rapport avec le siège de la lésion vertébrale, et en particulier avec le siège au niveau des centres génitaux de la moelle. — Le début dans le jeune âge en est une condition étiologique nécessaire, mais non suffisante. Il n'y a pas d'arrêt proportionnel dans le développement du corps thyroïde, et d'ailleurs l'infantilisme des pottiques n'a aucun des caractères de l'infantilisme myxœdémateux type Brissaud.

La variabilité du siège de la lésion pottique doit faire éliminer l'idée d'une compression ou d'une plicature aortique qui agirait comme le rétrécissement mitral pour déterminer des troubles de développement tels que ceux que Gilbert et Rathery ont décrit sous le nom de nanisme mitral.

Peut-être cet infantilisme des pottiques doit-il être mis sur le compte de cette loi de pathologie générale qui veut qu'un ensemble ne se développe bien qu'à la condition que ses différentes portions soient à peu près intactes. La tête, particulièrement atteinte dans cet infantilisme, recevrait le contre-coup de la lésion rachidienne, parce qu'elle est le prolongement direct de la colonne vertébrale ; plus tard l'économie tout entière se trouverait arrêtée dans son évolution.

## Sur un cas de Typho-Lombricose.

*Journal des Praticiens*, 6 novembre 1897.

Le malade qui fait l'objet de cette observation était un homme de 54 ans, ayant passé six mois au Cambodge et qui, de retour en France depuis deux mois, avait présenté dans les derniers jours des manifestations d'aspect typhoïdique allant jusqu'à l'éruption de taches rosées sur l'abdomen. La fièvre et l'abattement avaient une durée prolongée, le sulfate de quinine restait sans effet.

L'administration de calomel ayant déterminé le rejet d'un ascaride lombricoïde par les selles, on prescrivit la santonine à la dose journalière de

3 centigrammes avec intervalles ; trois ascarides furent ainsi évacués, chaque dose de santonine abaissait manifestement la température ; enfin, après deux mois de maladie, la convalescence s'établit franchement et fit de rapides progrès.

L'auteur, à propos de cette observation, rappelle les travaux de Chauffard, de Rauchon, sur la lombricose à forme thyphoïde, et après avoir tracé la symptomatologie de cette forme d'helminthiase, il insiste sur l'influence singulière exercée par la santonine sur la courbe thermique, alors même que l'administration de ce médicament n'était pas directement suivie par l'élimination d'un ascaride.

**Mélanodermie de cause incertaine** (maladie d'Addison ou maladie des vagabonds).

En collaboration avec M. G. Guillain.

*Société médicale des Hôpitaux de Paris*, séance du 7 mars 1902.

Le malade présenté à la Société médicale des Hôpitaux avait une mélanodermie dont le diagnostic étiologique était très difficile à préciser. Après avoir discuté la possibilité des différentes mélanodermies (arsenicisme, argyrie, acanthosis nigricans, paludisme, cirrhose pigmentaire, etc.), l'auteur conclut à une forme fruste de la maladie d'Addison. Cette forme était fruste par son apparence symptomatique et par son évolution. Il s'agissait d'une forme mélanodermique tégumentaire sans pigmentation des muqueuses, sans troubles gastriques, sans douleurs. Il s'agissait aussi d'une forme prolongée, chronique.

Chez ce même malade, les auteurs ont constaté que le réflexe rotulien était extrêmement faible à gauche, presque nul à droite, que les réflexes tendineux des membres supérieurs étaient abolis, que les réflexes cutanés abdominaux étaient à peine perceptibles, que de même les réflexes pupillaires à la lumière étaient extrêmement faibles. La diminution ou l'abolition des réflexes tendineux n'est pas signalée dans les descriptions de la maladie d'Addison, aussi a-t-il paru intéressant de la mentionner.

### Vitiligo avec symptômes tabétiformes.

En collaboration avec M. G. Guillain.

*Société de Neurologie de Paris,* séance du 13 mars 1902.

Les relations du vitiligo avec la syphilis et avec les lésions du système nerveux n'étant pas nettement précisées, il a paru intéressant de faire des recherches sur ce sujet. L'examen de six malades présentant du vitiligo a permis de constater chez deux d'entre eux la presque disparition des réflexes rotuliens. Dans un troisième cas existe, avec le vitiligo, une atrophie grise des deux nerfs optiques. Un quatrième malade présente une abolition des réflexes achilléens, une disparition presque complète des réflexes rotuliens, des maux perforants et des symptômes nerveux dont le diagnostic est difficile à spécifier. Dans deux cas seulement, il n'a été constaté aucun trouble du névraxe.

Ces malades ne sont pas des tabétiques, mais il paraît probable que chez certains d'entre eux existent des lésions des cordons postérieurs qui doivent, au point de vue nosographique, être distraites de l'ataxie locomotrice progressive de Duchenne.

### Un cas de Maladie de Basedow avec vitiligo.

*France médicale,* 14 août 1886, page 1109.

Il s'agit d'un cas de maladie de Basedow grave chez une jeune fille de 25 ans chez laquelle, quelques mois après le début d'une maladie de Basedow actuellement très caractérisée, on vit se produire des taches blanches et noires qui se seraient montrées d'abord sur la poitrine et auraient ensuite gagné les membres, puis la face. Le vitiligo ainsi constitué était un des plus intenses qui se puisse voir. La malade mourut peu de temps après qu'il nous fut donné de l'observer (environ 4 ou 5 ans après le début de son affection) par suite d'une diarrhée incoercible et de la cachexie déterminées par la maladie de Basedow.

**Un cas de Lésions trophiques cutanées consécutives à des applications de rayons Rœntgen.**

*Bulletins de la Société médicale des Hôpitaux de Paris*, séance du 8 novembre 1901.

Cet homme, âgé de 36 ans, avait été l'objet, en octobre 1897, d'une agression (coup de revolver à la tempe droite à la suite duquel il perdit connaissance pendant 15 jours et se releva aveugle). En 1898, voulant faire extraire la balle qui était demeurée dans le crâne, le malade se soumit à des applications de rayons Rœntgen. Comme on était au début de l'application de cette méthode et qu'on n'en connaissait pas encore les dangers, on lui fit faire des séances prolongées de 5 heures et de 7 heures. Le résultat fut une chute complète des cheveux au niveau de la tempe (point d'application des rayons), et sur la peau de cette même région apparition de troubles trophiques extrêmement accusés.

**Sur trois cas de Rhinelcose** (ulcération d'une narine) coïncidant avec des lésions des cordons postérieurs de la moelle.

En collaboration avec M. G. Guillain.

*Société médicale des Hôpitaux de Paris*, séance du 21 février 1902. *Annales des maladies de l'oreille, du larynx, du nez et du pharynx*, mai 1902, tome XXVIII, n° 5.

Nous avons eu l'occasion d'observer trois hommes qui présentaient, les uns et les autres, la destruction d'une narine par un processus ulcératif plus ou moins ancien dont la transformation cicatricielle rend difficile un diagnostic rétrospectif. Chez ces trois malades il existait une diminution très notable ou une abolition des réflexes rotuliens. Deux de ces malades étant morts, nous avons, sur les coupes de la moelle, constaté des lésions très nettes, mais très peu intenses, dans les cordons postérieurs.

Les questions qui se posent sont donc de savoir : 1° quelle est la nature de la destruction narinaire ; 2° quelle est la nature de l'altération des cordons postérieurs ; 3° quel lien rattache l'une à l'autre ces deux lésions.

La première question ne semble guère pouvoir être élucidée par les caractères actuels de la lésion constatée, car il s'agissait, au moment où

nous avons observé ces malades, d'une cicatrice déjà ancienne et ne présentant pas de caractères spéciaux. Deux de nos malades avouaient la syphilis, le troisième la niait de la façon la plus formelle. Nous devons ajouter que les deux malades qui ont succombé étaient tuberculeux.

Faut-il ranger ces cas sous la dénomination de tabes ? Si pour le premier (Charl.) cette interprétation est discutable, elle serait tout à fait excessive pour les deux autres malades qui, à part de la diminution ou l'abolition des réflexes rotuliens, ne présentent aucun autre signe de tabes. Chez Vog..., notamment, les lésions constatées dans la moelle sont si peu prononcées que l'épithète « tabétique » ne saurait leur être attribuée, bien entendu avec le sens actuellement attaché à cette épithète. Pour ces raisons, il semble impossible de classer ces trois cas à côté de ceux de Thibierge et de Giraudeau, cas dans lesquels on voit coïncider une symptomatologie tabétique et des ulcérations de la face qui, d'ailleurs, ne présentent nullement le caractère destructif de notre rhinelcose. Dans les deux cas précités, M. Thibierge pense qu'il s'agit de troubles trophiques cutanés dus au tabes. Cette manière de voir ne saurait être adoptée par rapport à nos trois cas, pour la raison péremptoire que les lésions médullaires sont si peu accentuées que, comme nous venons de le dire, l'épithète de tabes ne leur est guère applicable, et l'on ne pourrait admettre qu'une destruction aussi profonde de la narine soit la conséquence d'altérations médullaires infinitésimales, alors que cette destruction ne s'observe jamais dans les cas de tabes authentique pourtant si fréquents et si variés dans leur symptomatologie.

Mais si nous ne pouvons admettre que, chez nos malades, l'ulcération du nez dépende des lésions du système nerveux central, il n'en est pas moins vrai que, dans les trois cas, elle coïncide avec celle-ci, et qu'un lien quelconque doit rattacher ces deux ordres de phénomènes. Ce lien nous semble être la *syphilis*; il est vrai que si deux de nos malades avouent avoir eu la vérole, le troisième la nie énergiquement, mais on sait que ces dénégations ne sont pas toujours une raison suffisante pour éliminer la syphilis quand des arguments de fait peuvent être invoqués en faveur de son existence. Nous pensons donc que l'on peut, selon toute apparence, envisager les choses de la façon suivante : Syphilis ancienne, ayant déterminé d'une part l'ulcération destructive de la narine, d'autre part la lésion des cordons postérieurs de la moelle.

En tout cas, il nous a paru intéressant de signaler cette curieuse coïncidence chez les trois malades qui se sont présentés à notre observation.

**Mamelle surnuméraire transmise héréditairement dans une famille et coïncidant avec plusieurs grossesses gémellaires.**

*Bulletins de la Société médicale des Hôpitaux de Paris*, séance du 9 juin 1893.

Il s'agit d'une jeune fille qui porte sur le sein gauche un mamelon supplémentaire. Cette anomalie a été la règle dans la famille de cette jeune fille depuis 4 générations au moins. Il y a lieu de remarquer, en outre, que sur les 11 frères et sœurs de cette malade il y en a 4 qui sont jumeaux (soit 2 paires de jumeaux), et que sur les 15 frères et sœurs de son père 6 étaient des jumeaux (soit 3 paires de jumeaux). En outre, sur ces 15 frères et sœurs du père de cette jeune fille, 6 seulement possédaient l'anomalie mammaire, et c'étaient seulement les 6 jumeaux.

Il semble bien résulter de ces considérations qu'il existait ici une corrélatation évidente entre les seins surnuméraires et les grossesses gémellaires. On voit encore que la faculté des procréations gémellaires peut résider non pas seulement chez la femme, mais aussi chez l'homme. En effet, le père, qui était lui-même d'origine gémellaire, a eu 2 paires de jumeaux et l'un de ses frères, également d'origine gémellaire, a eu, lui aussi, au moins une paire de jumeaux.

# THÉRAPEUTIQUE

## Un cas de Myxœdème guéri par l'emploi de la Thyroïdine (Iodothyrine).

En collaboration avec J. Jolly.

*Société médicale des Hôpitaux de Paris*, 27 novembre 1896.

Il s'agissait d'une femme de 54 ans, présentant un degré accentué de myxœdème, chez laquelle l'accélération grande du pouls et de la respiration, l'existence d'un peu d'albumine dans les urines, rendaient le traitement difficile et exigeaient une administration prudente des médicaments thyroïdiens. C'est pour cette raison que l'iodothyrine fut choisie; le résultat fut excellent, la malade guérit sans aucun incident en moins de deux mois, et pendant de nombreuses années son état s'est maintenu satisfaisant grâce à la continuation du médicament.

Ce cas est le premier publié en France de myxœdème guéri par l'iodothyrine.

## Sur un cas de Myxœdème chirurgical de l'adulte considérablement amélioré par l'iodothyrine.

En collaboration avec M. Crouzon, interne du service de Bicêtre.

*Société médicale des Hôpitaux*, 12 juin 1903.

Nous avons eu l'occasion de traiter un malade atteint de myxœdème opératoire depuis dix années; nous lui avons donné l'iodothyrine (c'est-à-dire

la thyroïdine de Baumann mélangée à 300 fois son poids de lactose) à la dose de 0,50 à 1 gramme par jour : en l'espace de trois mois, notre malade avait perdu 11 kilogrammes et son état général était excellent. Nous avons ainsi une fois de plus constaté que l'iodothyrine était une forme de choix pour l'administration de la médication thyroïdienne.

Il est un autre point de l'histoire de notre malade qui nous a paru intéressant : avant d'instituer le traitement, nous avions constaté 1 gr. 10 d'albumine par litre et cette présence de l'albumine en quantité notable nous avait un moment fait hésiter à soumettre ce malade au traitement thyroïdien. Mais cette albuminurie, au contraire, s'est montrée très favorablement influencée par l'iodothyrine et un mois après le début de la cure, toute trace d'albumine avait entièrement disparu.

### De la Médication thyroïdienne dans le goitre vulgaire.

*Société médicale des Hôpitaux de Paris*, 8 novembre 1895.

Observation de goitre simple, de volume modéré, chez une jeune fille de 19 ans, traité par l'ingestion de tablettes de corps thyroïde (Burroughs et Wellcome); en 15 jours les résultats furent très appréciables, le volume du goitre diminua de près de moitié. Les manifestations de « thyroïdisme » furent très peu intenses, contrairement à ce qui se voit ordinairement chez les myxœdémateux; ces derniers réagiraient donc d'une façon un peu spéciale aux préparations thyroïdiennes. — Dans cette observation les bons résultats obtenus sont dus à ce que certaines conditions déjà bien indiquées par Bruns se trouvaient réalisées : « 1° Goitre de volume modéré; 2° d'origine récente; 3° chez un sujet jeune ».

### Du Traitement de la Pneumonie par l'ingestion de levure de bière.

*Société médicale des Hôpitaux*, 18 mai 1900.

« Depuis près d'un an je fais usage, dans le traitement de la *Pneumonie*, d'un agent thérapeutique auquel je crois pouvoir attribuer une action favo-

rable puisque, sur 8 cas, dont plusieurs très graves, je n'ai eu aucun décès.

« Cet agent est la *levure de bière,* que j'ai employée de la même façon et aux mêmes doses que notre distingué collègue, M. Brocq, nous a enseignées contre la furonculose.

« Je dois avouer que ce n'est pas une idée théorique préconçue qui m'a conduit à faire usage de la levure de bière contre la pneumonie ; le hasard seul m'a guidé. Au moins de juin 1899, je voyais en consultation avec M. le docteur Le Goff un homme de 68 ans atteint d'une pneumonie grave et tourmenté en outre par une abondante éruption de furonculose très douloureuse. Contre cette dernière je conseillai l'emploi de la levure de bière. Le malade guérit assez rapidement malgré la gravité du pronostic. Je fus très frappé de ce fait et me demandai s'il ne fallait pas attribuer pour une part ce succès à la médication spéciale prescrite à ce malade. — Depuis lors j'ai donné la levure de bière à 7 autres pneumoniques ; chez tous la terminaison a été favorable, qu'il s'agît de pneumonies franches ou de broncho-pneumonies.

« Il va sans dire qu'un nombre de 8 cas est insuffisant pour juger la valeur d'une médication s'adressant à une maladie dans laquelle le taux de la mortalité n'atteint pas 10 pour 100 ; aussi n'ai-je pas la prétention de procéder ici par affirmation, mais j'ai été très frappé de cette coïncidence que, pour 4 de ces cas, malgré un pronostic grave, la guérison est survenue, et il m'a paru utile de soumettre ces faits au contrôle de mes collègues de la Société des Hôpitaux.

## Sur l'action thérapeutique du salophène dans le rhumatisme articulaire aigu et subaigu, dans la goutte et la chorée.

Communication à la *Société médicale des Hôpitaux*, séance du 31 mai 1895.

La première observation a trait à un homme en proie à une huitième attaque de rhumatisme articulaire aigu ; chez cet homme les attaques antérieures avaient laissé une insuffisance aortique avec manifestations d'angor pectoris ; l'administration du salicylate de soude exaspérait à tel point les accidents cardiaques que le malade redoutait beaucoup ce médicament. Le salophène à la dose de 3 et 4 grammes fut admirablement toléré et amena promptement la guérison des fluxions articulaires.

Dans l'observation II on voit un rhumatisme articulaire subaigu, peu sensible au salicylate de soude, à l'antipyrine, à la phénacétine, guérir par le salophène.

Dans l'observation IV, un accès typique de goutte saturnine céda rapidement à l'emploi du même médicament, alors que dans une attaque antérieure le salicylate de soude s'était montré peu actif et avait été mal toléré.

Dans l'observation V, un cas de chorée de Sydenham fut guéri au bout d'une semaine par l'usage du salophène.

L'auteur insiste sur les avantages que présente le salophène en comparaison avec le salicylate de soude.

### Un cas d'Arthropathie tabétique amélioré par l'usage de l'Aspirine.

En collaboration avec M. Pécharmant, interne du service.

Communication à la *Société de Neurologie de Paris*, séance du 8 novembre 1900.

Chez ce malade, tabétique avéré âgé de 71 ans, s'était produite, le 8 octobre 1900, une arthropathie tabétique typique du genou gauche. La médication salicylée (2gr,50 de salol et de salicylate de soude par jour) est donnée jusqu'au 20 octobre sans résultat apparent. Le 23 octobre, je prescris l'aspirine à la dose quotidienne de 3 grammes en 6 paquets. Dès le lendemain le malade se trouve très soulagé, les douleurs spontanées ont disparu; deux jours après, le 25 octobre, dans l'espace de 24 heures, le genou et la cuisse gauche diminuent considérablement de volume. On constata un écart de 6 cent. 1/2 entre les mensurations pratiquées à une semaine d'intervalle, les 17 et 25 octobre. — L'influence favorable de l'aspirine dans ce cas d'arthropathie tabétique ne semble pas pouvoir être mise en doute.

### La ponction lombaire contre la céphalée persistante des brightiques.

En collaboration avec M. G. Guillain.

*Société médicale des Hôpitaux de Paris*, séance du 3 mai 1901.

L'auteur pense qu'à côté du facteur intoxication il faut envisager dans la pathogénie de l'urémie nerveuse le facteur hypertension. Les amauroses

transitoires des urémiques, leur céphalalgie, ont de multiples analogies avec le syndrome bien connu en pathologie nerveuse de l'hypertension du liquide céphalo-rachidien, tel qu'on le constate dans les tumeurs cérébrales, par exemple.

La ponction lombaire dans les formes céphalalgiques de l'urémie m'a semblé devoir être une intervention utile, elle s'est d'ailleurs montrée très efficace chez le malade dont l'observation est rapportée dans cette communication, quoique la quantité du liquide céphalo-rachidien soustrait ait été relativement minime (6 centimètres cubes). Sans doute la ponction lombaire n'agit pas sur la maladie rénale elle-même, sans doute on ne fait pas ainsi une thérapeutique pathogénique, mais c'est une thérapeutique symptomatique dont l'utilité peut être très appréciable lorsque la céphalée des brightiques ne sera améliorée ni par la médication lactée ni par les divers analgésiques.

## Sur la ponction lombaire contre la céphalée des brightiques.

En collaboration avec M. G. Guillain.

*Société médicale des Hôpitaux de Paris,* séance du 17 mai 1901.

Cette communication est une courte revue des observations d'urémie nerveuse traitée par la ponction lombaire. Si d'une part Seegelkon, Brasch, Nolke, Pierre Marie et Guillain ont obtenu des résultats heureux, il convient de rappeler d'autre part une série malheureusement plus nombreuse dans laquelle la ponction lombaire n'a exercé sur la marche et sur les symptômes de l'urémie aucune action favorable.

L'impression qui se dégage de la lecture des observations des auteurs est que la ponction lombaire demeure le plus souvent impuissante dans le cas d'urémie convulsive, et d'une façon générale dans les cas d'urémie où l'intoxication est ancienne et profonde. Au contraire, dans les cas d'intensité modérée et surtout dans ceux où les accidents sont de date récente, on peut espérer, par l'évacuation d'une quantité même minime de liquide, voir disparaître les accidents les plus pénibles.

## Céphalée de la période secondaire de la syphilis rapidement améliorée par la ponction lombaire.

En collaboration avec M. G. Guillain.

*Société médicale des Hôpitaux de Paris,* séance du 14 février 1902.

Les auteurs, se rappelant le résultat heureux obtenu par eux dans un cas de céphalée urémique traitée par la ponction lombaire, ont pensé que la céphalée violente de la période secondaire de la syphilis pourrait être justiciable de ce même mode thérapeutique.

Chez un jeune homme atteint de syphilis secondaire avec céphalée persistante, la soustraction de 10 c. c. de liquide céphalo-rachidien eut une action très favorable qui persista.

L'observation de ce malade a paru intéressante à rapporter, non pour préconiser un traitement de toutes les céphalées syphilitiques par la ponction lombaire; mais il a semblé aux auteurs que certaines des céphalées de la période secondaire de la syphilis peuvent, quand elles sont intenses, prolongées, non encore améliorées par la médication mercurielle, être sous la dépendance de l'hypertension du liquide céphalo-rachidien et se montrer heureusement influencées par la soustraction d'une petite quantité de ce liquide.

## Sur un cas de Lumbago guéri instantanément par une injection intra-arachnoïdienne de 5 milligr. de cocaïne.

En collaboration avec M. G. Guillain.

*Société médicale des Hôpitaux de Paris,* séance du 19 avril 1901.

Cette communication a trait à l'histoire d'un malade atteint d'un très violent lumbago qui fut immédiatement guéri par l'injection de 5 milligr. de cocaïne dans l'espace sous-arachnoïdien.

Les auteurs, ayant pratiqué chez d'autres malades des injections semblables, sont arrivés à cette conclusion que la *méthode des doses minimes* qu'ils préconisent peut être tout particulièrement recommandée pour les affections douloureuses à détermination primitivement nerveuse ou musculaire portant sur les membres inférieurs, les lombes et la partie inférieure

du tronc. Lorsqu'il s'agit de douleurs dues à des altérations chroniques des surfaces ostéo-articulaires ou des tissus fibreux péri-articulaires, il semble que les résultats à attendre soient nuls.

La méthode des doses minimes a pour but et pour principe d'agir uniquement sur l'élément « douleur » et nullement de provoquer l'anesthésie. C'est une méthode médicale. Tout en se montrant remarquablement efficace, cette méthode est dépourvue des inconvénients qui s'observent parfois quand on fait usage de doses plus fortes. Action suffisante, minimum de risques, telle semble être la formule qui convient à la méthode des doses minimes.

## Sur le traitement de la sciatique par injection intra-arachnoïdienne de doses minimes de cocaïne.

En collaboration avec M. G. Guillain.

*Société médicale des Hôpitaux de Paris*, séance du 29 mars 1901.

Les résultats obtenus par les chirurgiens au moyen des injections intra-arachnoïdiennes de cocaïne ont déterminé les auteurs à essayer cette méthode anesthésique pour le traitement des névralgies.

Chez un malade atteint d'une sciatique douloureuse l'injection de 5 milligrammes de cocaïne dans l'espace sous-arachnoïdien eut une action thérapeutique utile. La cessation des douleurs fut rapide (au bout de 6 minutes), absolue pendant les 6 heures qui suivirent l'injection. De plus, l'évolution de la névralgie elle-même fut favorablement influencée par ce traitement.

M. Achard avait rapporté à la *Société de Neurologie* (7 mars 1901) 3 cas d'amélioration de sciatique par des injections intra-arachnoïdiennes de 1 à 2 centigrammes de cocaïne; cet auteur semblait même considérer la production de l'anesthésie dans les membres inférieurs comme une condition de succès. Dans notre observation la dose employée a été beaucoup moindre puisqu'elle n'a pas dépassé 5 milligrammes, l'amélioration est survenue rapidement, bien qu'à aucun moment il ne se soit produit d'anesthésie cutanée. La *méthode des doses minimes* semble donc avantageuse pour éviter les accidents possibles des injections intra-arachnoïdiennes. Cette méthode constitue pour le traitement des névralgies sciatiques une indication précieuse.

**Quelques résultats du traitement des névralgies par les injections sous-cutanées d'air atmosphérique** (Présentation d'instrument).

En collaboration avec M. Crouzon, interne du service de Bicêtre.

*Société médicale des Hôpitaux*, 12 décembre 1902.

Cette méthode consiste dans l'injection sous-cutanée d'une certaine quantité d'air atmosphérique au niveau d'un point douloureux. L'instrumentation que nous avons utilisée est des plus simples : on peut employer, pour injecter l'air, la pompe aspirante et foulante de l'aspirateur Potain ou la soufflerie d'un thermo-cautère. On adapte à cette pompe un tube de caoutchouc sur le trajet duquel est interposé un tube de verre à étranglements qui contient une certaine quantité d'ouate hydrophile stérilisée, destinée à filtrer l'air au passage. Le tube de caoutchouc s'adapte directement ou par un ajutage métallique au pavillon d'une aiguille ordinaire à injections hypodermiques.

L'injection se pratique sous la peau, après la toilette classique de la région : on fait manœuvrer la pompe et on injecte au niveau de chaque point douloureux 1 tiers à 2 tiers de litre. On répartit la masse d'air par un léger massage de la région : la résorption gazeuse se fait graduellement en quelques jours.

Nous avons obtenu, par cette méthode, des résultats remarquables et *immédiats* dans le traitement de certaines sciatiques, de névralgies du zona, d'une plaque d'hyperesthésie chez un tabétique. Nous avons obtenu également des améliorations progressives survenant par segments au niveau de chacune des régions injectées.

Les applications que nous avons faites de cette méthode, depuis notre communication, nous ont démontré qu'elle peut rendre de très réels services dans le traitement des affections douloureuses à déterminations périphériques.

### Sur l'action antispasmodique du véronal dans certaines affections organiques spasmodiques du système nerveux central.

Communication à la *Société de Neurologie de Paris*, séance du 7 janvier 1904.

A propos d'une discussion sur la valeur thérapeutique du véronal, j'ai signalé les services que peut rendre ce médicament comme antispasmodique dans certaines affections organiques du système nerveux. J'ai cité notamment l'exemple de deux cas de syringomyélie dans lesquels des accidents spasmodiques très intenses et pénibles avaient été favorablement influencés par ce médicament.

### Les Injections sous-cutanées de scopolamine dans la maladie de Parkinson.

*Société de Neurologie*, séance du 8 juin 1905. *Revue Neurologique*, 1905, page 644.

A l'occasion d'une communication faite sur ce sujet, à mon instigation, par mon interne M. G. Roussy et d'une communication de M. Alquier, j'ai signalé les résultats très favorables fournis par les injections de scopolamine dans certains cas de maladie de Parkinson (surtout chez les sujets qui ne sont pas encore très avancés en âge), et à la condition de commencer par de très faibles doses (1 à 2/10 de milligramme). Le malade qui avait fait l'objet de la communication de M. Roussy a continué depuis deux ans les injections de scopolamine presque quotidiennement et il s'en est toujours trouvé très bien, au point qu'il peut aller et venir seul, alors qu'auparavant il présentait une telle antéropulsion que la marche lui était pour ainsi dire impossible.

### Sur les inconvénients du traitement mercuriel intensif dans la Paraplégie spasmodique syphilitique.

En collaboration avec M. le docteur Brissaud.

*Bulletins de la Société médicale des Hôpitaux*, séance du 7 mars 1902.

Nous avons eu l'un et l'autre, dans ces derniers temps, l'occasion d'observer et de traiter, soit conjointement, soit séparément, un certain nombre

de cas de cette affection, et nous avons été ainsi témoins de faits qu'il nous a semblé utile de signaler à l'attention de nos collègues de la Société médicale des hôpitaux.

Lorsqu'on est en présence d'un malade atteint de paraplégie spasmodique syphilitique, on éprouve invariablement l'impression que le traitement antisyphilitique doit fournir, dans un pareil cas, ces résultats merveilleux qui nous font parfois souhaiter, chez nos malades, d'avoir affaire à la vérole.

En effet, d'une part, l'infection syphilitique est relativement récente, puisque c'est ordinairement dans les trois premières années après le chancre que surviennent les phénomènes paraplégiques. D'autre part, les individus que l'on a à soigner sont jeunes et semblent pouvoir supporter admirablement un traitement même intensif. Enfin, la nature des symptômes, les aggravations brusques à forme de myélite transverse, fournissent la preuve qu'il s'agit là non pas de ces processus parasyphilitiques, si sournois et si rebelles, mais de grosses lésions pour lesquelles la régression semble devoir être la règle.

Eh bien, cette impression si favorable est erronée, cette apparence est fausse. La paraplégie syphilitique *ne guérit pas* par le traitement mercuriel intensif, et chose plus grave, *non seulement elle ne guérit pas* par ce traitement, *mais elle empire.*

On voit, en effet, sous l'influence de la mercurialisation, des malades qui marchaient mal, à la vérité, mais qui marchaient, perdre des forces, et se trouver obligés de garder le lit; les mouvements de flexion des membres inférieurs, déjà si précaires dans la paraplégie spasmodique syphilitique, le deviennent encore davantage, et parfois même sont presque entièrement abolis. Il nous a paru en outre, à plusieurs reprises, que non seulement il y avait augmentation des troubles moteurs existants, mais encore qu'il survenait une sorte de poussée nouvelle se traduisant soit par des paresthésies, soit par des parésies du côté des membres supérieurs. A cela se joint pour les malades un état de malaise physique et moral assez pénible, si pénible que ceux qui l'ont ressenti plusieurs fois éprouvent pour tout traitement mercuriel une répulsion vraiment instinctive. C'est ainsi, par exemple, que trois de nos malades d'hôpital, qui étaient venus dans nos salles pour des affections broncho-pulmonaires ou gastro-intestinales, se sont absolument refusés à pratiquer les frictions mercurielles que nous leur avions prescrites; et comme nous insistions (à cette époque, nous n'étions pas encore

avertis des faits que nous relatons aujourd'hui), ils ont préféré quitter le service, plutôt que d'être à nouveau mercurialisés.

En résumé, l'objet de la présente communication est donc de mettre en garde contre les effets du traitement mercuriel intensif, ceux d'entre nous qui auraient à soigner des malades atteints de paraplégie spasmodique syphilitique.

## Du Traitement des Chéloïdes.

*Bulletins de la Société médicale des Hôpitaux de Paris,* séance du 3 mars 1893.

M'inspirant des arguments que j'ai exposés plus haut à propos de la nature infectieuse de certaines chéloïdes, je recommandais dans cette communication de ne pas appliquer aux chéloïdes les traitements par l'instrument tranchant, et comme, d'autre part, l'électrolyse ne m'avait pas donné non plus de bons résultats, j'ai préconisé la méthode que j'ai instituée dans mon premier cas. Cette méthode consiste à pratiquer dans la chéloïde des injections d'huile stérilisée créosotée à 20 pour 100. Ces injections doivent être poussées à assez forte pression au moyen d'une seringue de Pravaz, elles déterminent dans la chéloïde des escarres aseptiques qui détruisent peu à peu la néoplasie sans amener d'inflammation de la peau avoisinante.

# NEUROLOGIE

# NEUROLOGIE

## CERVEAU

### Sur la Myosismie bilatérale observée aux membres inférieurs chez les hémiplégiques organiques récents.

*Société de Neurologie de Paris*, 3 novembre 1904. *Revue Neurologique*, 1904, page 1143.

Depuis longtemps j'avais été frappé des secousses musculaires qui se montrent au niveau des membres inférieurs dans les hémiplégies organiques récentes. Le terme de « secousses musculaires » n'est pas tout à fait exact, il s'agit plutôt d'une sorte de *tremblement fibrillaire* ou mieux *fasciculaire* agitant les muscles d'ondulations assez larges, mais n'occupant cependant qu'une portion du muscle. Ces ondulations nous ont paru notablement plus lentes, moins brusques que celles du « tremblement fibrillaire » vulgaire, ou des « myoclonies », aussi ai-je employé, pour les désigner, le terme de *myosismie*. — Jamais ces ondulations ne sont assez fortes pour déterminer un mouvement du segment de membre correspondant.

Le siège de ces ondulations est surtout dans les muscles de la région antérieure de la cuisse, mais elles existent aussi dans les muscles du mollet et parfois même dans les muscles du bord interne du pied. Elles nous ont paru toujours localisées aux membres inférieurs, jamais nous ne les avons constatées dans les membres supérieurs. — Cette myosismie ne se montre pas seulement dans le membre inférieur du côté paralysé, mais aussi dans celui du côté sain, et le plus souvent avec une intensité à peu près égale des deux côtés.

Ce phénomène de la myosismie des membres inférieurs est fréquent mais non constant dans l'hémiplégie organique récente et semble faire défaut dans

l'hémiplégie névropathique. Il se produit aussi bien dans les cas d'hémorragie que dans ceux de ramollissement; l'intensité de l'hémiplégie n'est pas un facteur essentiel dans la production de la myosismie. Ce phénomène n'appartient qu'aux hémiplégies récentes et ne dure guère que deux ou trois fois 24 heures à partir du début de l'hémiplégie. — La bilatéralité du phénomène dépend probablement de la bilatéralité du faisceau pyramidal, et de ce fait que le mécanisme de la marche reconnaît une innervation bilatérale.

**Forme sénile de Sclérose combinée** (Atrophie sénile parenchymateuse du cervelet).

Communication à la *Société de Neurologie de Paris*, séance du 6 décembre 1906.

Le syndrome dont il s'agit est un syndrome très particulier que nous avons étudié en 1903 avec M. Crouzon, interne du service, et qui considéré alors par nous comme relevant d'une sclérose combinée de la moelle, fut décrit dans la thèse de M. Crouzon sous le nom de *sclérose combinée sénile*. Les caractères cliniques principaux de ce syndrome sont les suivants : Début à partir de 60 ans environ ou plus tard encore, marche lentement progressive. La syphilis n'est pas en cause. Démarche titubante, à caractère nettement cérébelleux. Pas de signe de Romberg. Réflexes pupillaires normaux. Sensibilité normale. Réflexes rotuliens exagérés. Pas de clonus du pied. Réflexe plantaire en flexion chez certains malades, en extension chez d'autres. — Les membres supérieurs sont beaucoup moins affectés que les inférieurs, ils présentent de légères erreurs de direction, les yeux étant fermés. — La parole est également affectée, avec des degrés divers suivant les malades; il s'agit surtout de traînement et d'un peu de bredouillement.

Deux autopsies ont montré qu'il s'agissait ici d'une atrophie du cervelet. L'une de ces autopsies, faite avec le plus grand soin par M. le docteur Rossi (de Milan) dans mon laboratoire, a révélé que cette atrophie est une atrophie primitive parenchymateuse du cervelet à la localisation corticale (voir *Nouvelle Iconographie de la Salpêtrière*, 1907). La sclérose combinée médullaire que nous avions supposé exister n'a pas été constatée par M. Rossi. Il y a donc lieu de considérer le syndrome en question comme de nature essentiellement cérébelleuse.

**La Congestion cérébrale devant l'Académie de médecine en 1861.**

*Presse médicale,* 1900, n° 10.

Convaincu qu'on attribue à la congestion cérébrale, en nosographie, une importance que cette affection est loin d'avoir réellement, l'auteur a recherché si déjà, au moment où les doctrines de la pléthore, des fluxions et des congestions étaient encore en honneur, quelque protestation ne s'était pas élevée contre la notion de la congestion cérébrale. Il s'est ainsi trouvé amené à prendre connaissance des comptes rendus d'une série de séances de l'Académie de médecine de 1861, dans lesquelles une communication de Trousseau fut l'objet des discussions les plus vives. Trousseau avait cru pouvoir soutenir qu'un bon nombre d'états morbides ou de symptômes ordinairement attribués à la congestion cérébrale apoplectiforme relèvent, en réalité, d'affections toutes différentes, et qu'il y avait lieu de rectifier une erreur aussi généralement répandue tant parmi les médecins que dans le public. — On trouvera dans le présent article les principaux passages de la communication de Trousseau et les critiques de ses contradicteurs.

**De l'Apoplexie traumatique tardive : son importance au point de vue médico-légal.**

En collaboration avec M. Crouzon, interne du service de Bicêtre.

*Revue de médecine,* 10 mai 1905.

On désigne sous le nom d'*Apoplexie tardive traumatique* les accidents cérébraux apoplectiformes survenant tardivement après le traumatisme du crâne. Un certain nombre de faits de ce genre ont été publiés en Allemagne : c'est Bollinger qui, le premier, groupa plusieurs observations sous la rubrique de « Traumatische Spätapoplexie ». Michel, Otto Bruns, Seydel, Stadelmann, Kron, Bernhardt, Remak publièrent des cas semblables. Nous avons pu observer à Bicêtre un malade qui avait été victime d'un accident grave et avait subi un traumatisme violent de la tête. Il était en apparence indemne

de toute lésion nerveuse, quand le sixième jour apparut une hémiplégie droite avec aphasie : c'était là une apoplexie traumatique tardive.

Les lésions de l'apoplexie traumatique tardive sont inconstantes : cependant il s'agit le plus souvent d'hémorragie cérébrale. Mais le mécanisme de la production de ces lésions cérébrales tardives reste encore obscur. Toutefois, l'analyse des cas d'apoplexie tardive traumatique montre que les malades sont souvent des prédisposés : c'est l'opinion de Langerhans, c'est la nôtre, et notre observation est un document à l'appui de cette opinion : notre malade présentait des signes évidents de mal de Bright et il fut atteint dans la suite de rétinite brightique.

On conçoit l'intérêt que prend, à l'heure actuelle, cette question de l'apoplexie tardive traumatique. La loi sur les accidents du travail oblige le médecin à établir les relations entre le traumatisme et les troubles fonctionnels consécutifs. De plus le médecin doit se prononcer sur la nature organique des symptômes post-traumatiques et ces faits d'apoplexie tardive ont pu autrefois être pris pour des accidents de névrose traumatique. La connaissance de faits semblables au nôtre permettra d'éviter des erreurs préjudiciables aux victimes d'accidents. Enfin, dans l'appréciation du dommage causé à la victime, le médecin se rappellera la fréquence de la prédisposition dans la production de ces accidents tardifs et cette notion lui sera nécessaire pour estimer l'importance du traumatisme.

## Diplégie faciale totale avec paralysie glosso-laryngo-cervicale chez deux frères.

En collaboration avec M. le docteur Brissaud.

*Le Bulletin médical*, 3 décembre 1893, n° 96.

Observation d'un garçon de 8 ans 1/2 chez lequel on constatait une paralysie portant sur le facial supérieur et le facial inférieur, sur la langue, sur les muscles du larynx, sur les muscles de la région antérieure du cou; la paralysie frappait non seulement l'orbiculaire des paupières, mais encore le releveur de la paupière supérieure, tous les autres muscles innervés par l'oculo-moteur commun restant indemnes. — Ce petit malade fut vu un peu plus tard par MM. Charcot et Londe qui examinèrent aussi son frère cadet

et constatèrent chez lui les premiers symptômes de la même affection. Il s'agissait donc là d'une paralysie bulbaire *familiale*. Dans les recherches bibliographiques que nous fîmes à l'occasion de ce cas nous ne pûmes retrouver qu'un autre cas analogue, celui de Fazio. — M. le docteur Londe a publié sur ce malade, sur son frère, et sur cette affection en général, un travail fort intéressant.

### Syndrome bulbaire myasthénique de Erb.

En collaboration avec M. Lucien Roques, interne du service.

*Bulletins de la Société médicale des Hôpitaux*, séance du 20 mai 1898.

Observation d'une femme de 30 ans qui présentait d'une façon très marquée les principaux traits du tableau clinique de la myasthénie de Erb.

### Sur la fréquence des troubles du réflexe pharyngé et de la parole dans les lésions de l'hémisphère droit du cerveau.

En collaboration avec le docteur Kattwinkel (de Munich).

*Société médicale des Hôpitaux*, 9 avril 1897.

Cent hémiplégiques ont été examinés, dont 50 hémiplégiques droits et 50 hémiplégiques gauches. Le *réflexe pharyngé* à l'attouchement était aboli chez 25 des hémiplégiques gauches et seulement chez 2 des hémiplégiques droits. Quant au *réflexe laryngé* à l'attouchement, il était aboli chez 11 des hémiplégiques gauches et seulement chez 2 des hémiplégiques droits.

D'autre part les *troubles de la déglutition* se sont montrés notablement plus fréquents et plus intenses dans l'hémiplégie gauche que dans l'hémiplégie droite.

Enfin les *troubles de la parole* ont été observés souvent dans l'hémiplégie gauche ; sur un total de 50 hémiplégiques gauches, on a trouvé 25 fois des troubles permanents de la parole, et chez 16 des troubles transitoires, soit un total de 82 pour 100 de troubles de la parole dans l'hémiplégie gauche. —

Ces troubles n'appartiennent d'ailleurs nullement à la catégorie aphasique, ce sont des troubles *dysarthriques,* mais ils peuvent, surtout au début de l'hémiplégie, être assez accentués pour mettre le malade hors d'état de se faire comprendre; ils peuvent en imposer pour des troubles dus à une lésion bulbaire.

### Sur un cas d'Atrophie de la langue dans le mal de Pott sous-occipital.

*Revue Neurologique,* 1895.

Observation d'un homme de 35 ans atteint depuis l'enfance d'un mal de Pott sous-occipital ayant déterminé le tassement de la tête sur les épaules et des troubles dans les mouvement du cou. La langue est mamelonnée, animée d'ondulations incessantes, elle ne peut être élevée vers la voûte palatine, ni creusée en gouttière ; la déglutition est peu gênée. Ce cas doit être rapproché de ceux décrits par Vulpius dans lesquels le mal de Pott s'accompagnait d'hémiatrophie linguale ; il ne leur est cependant pas identique.

### Recherches expérimentales sur la vie mentale des Aphasiques.

(La vitesse des temps de réactions auditives chez quelques aphasiques).

En collaboration avec M. N. Vaschide.

Communication à la *Société de Neurologie de Paris,* séance du 5 février 1903. *Revue Neurologique,* 1903, page 228.

Il résulte de ces recherches que, chez les aphasiques, le temps de réactions auditives simples et de choix est beaucoup plus lent que chez les individus normaux, en dehors de tout trouble auditif. Il y aurait par conséquent un retard dans la transmission et l'élaboration de la perception consciente. Les temps de choix sont extrêmement longs, les sujets ne paraissent pas pouvoir toujours faire une distinction entre deux excitations sensorielles différentes. Les impressions ne se fixent pas suffisamment pour

faciliter la comparaison nécessaire ; l'attention est instable et l'automatisme joue un rôle plus grand que d'habitude. L'automatisme tel qu'on le trouve chez les aphasiques doit donner à penser aux psychologues qui prennent pour des faits psychologiques des réactions sensorielles qui au fond ne sont que des réactions automatiques particulièrement motrices.

### Recherches expérimentales sur la mémoire immédiate des Aphasiques.

En collaboration avec M. N. Vaschide.

Communication à la *Société de Neurologie de Paris*, séance du 5 mars 1903. *Revue Neurologique*, 1903, page 322.

Il résulte de nos recherches, limitées volontairement sur ce point, que la mémoire globale immédiate des aphasiques est sérieusement atteinte. Nos sujets aphasiques n'avaient presque pas de mémoire immédiate, et celle-ci était pour ainsi dire limitée à la répétition spontanée du mot, de la syllabe et du chiffre prononcés. En moyenne ils ne pouvaient plus retenir que trois, au maximum quatre chiffres et syllabes.

### Recherches sur l'association des idées chez les Aphasiques.

En collaboration avec M. N. Vaschide.

Communication à la *Société de Neurologie de Paris*, séance du 2 juillet 1903. *Revue Neurologique*, 1903, page 722.

Les aphasiques ont une association d'idées extrêmement pauvre, ils ne trouvent aucune image dans la sphère consciente de leur intelligence. — Il y a pour ces malades impuissance presque complète à tirer profit des assonances, des consonances, des contiguïtés ou des ressemblances, etc..., en un mot, de tous les éléments que les sujets normaux utilisent pour faciliter l'association des idées.

**Sur une variété particulière de Syndrome alterne : paralysie de l'oculo-moteur commun droit, kératite neuro-paralytique droite et hémiplégie gauche.** (Présentation du malade.)

En collaboration avec M. Crouzon, interne du service de Bicêtre.

*Société de Neurologie*, 2 avril 1903.

Notre malade est atteint depuis plus de vingt ans de ce syndrome caractérisé par une hémiplégie gauche avec contracture, avec paralysie de la face du côté opposé, kératite neuro-paralytique et anesthésie dans le domaine du trijumeau à droite, paralysie de l'oculo-moteur commun droit (ptosis, dilatation pupillaire et paralysie de toute la musculature externe avec intégrité du droit externe).

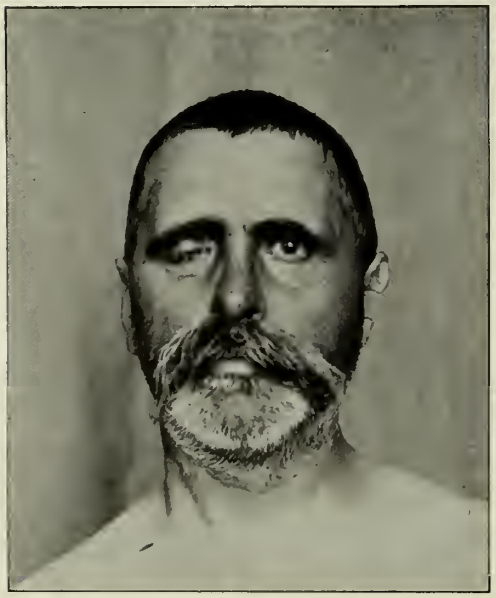

FIGURE 66. — Hémiplégie alterne siégeant sur les membres du côté gauche; fonte de l'œil droit par kératite neuro-paralytique. Le tout causé par une lésion protubérantielle coupant à la fois le faisceau pyramidal et la racine sensitive du nerf trijumeau.

Il s'agit donc d'un syndrome alterne caractérisé, à gauche, par l'hémiplégie et, à droite, par la paralysie faciale et la paralysie du trijumeau, syndrome qui ne serait alors qu'une variété de syndrome de Millard-Gubler. Mais la paralysie de l'oculo-moteur commun du côté opposé à l'hémiplégie implique l'idée d'un syndrome pédonculaire de Weber.

Aucun des syndromes alternes décrits par les auteurs antérieurs n'a pu être superposé au nôtre. Nous croyons donc qu'il faut considérer notre malade comme atteint d'une variété de syndrome alterne qui peut être expliqué par l'association d'un syndrome de Weber et d'un syndrome de Millard-Gubler. Quant à la nature de la lésion, il est vraisemblable qu'il s'agit d'une ou de plusieurs plaques de sclérose ou de méningite syphilitiques.

### Syndrome de Weber avec hémianopsie persistant depuis 27 ans.

En collaboration avec A. Léri.

*Société de Neurologie*, 2 mars 1905.

Cette observation est intéressante :

1° Parce que l'association du syndrome de Weber et de l'hémianopsie est exceptionnelle (observation du docteur Joffroy) ; elle peut s'expliquer par une thrombose complète de l'artère cérébrale postérieure, branches pédonculaires et branches occipitales. L'autopsie de ce malade, dont les résultats ont été publiés récemment par Rossi et Roussy (*Société de Neurologie,* 2 mai 1907), a montré qu'il existait en réalité *plusieurs* thromboses vasculaires au niveau des branches partant de l'hexagone de Willis : un ramollissement atteignait, d'une part, toute la partie externe du pédoncule, d'autre part le corps genouillé externe et la bandelette du même côté.

2° Parce qu'il est exceptionnel de voir une lésion pédonculaire, assez prononcée pour déterminer une hémiplégie permanente, comporter une survie aussi prolongée.

### Article Hémiplégie spasmodique infantile.

*Dictionnaire encyclopédique des Sciences médicales* de Dechambre.

Il n'existait jusqu'alors aucun article d'ensemble donnant l'état de la question de l'hémiplégie spasmodique infantile. Ce travail, dans lequel je m'étais attaché à grouper toutes les publications isolées ayant trait à ce sujet, et à en extraire la substance pour donner une synthèse de cette intéressante affection du système nerveux chez l'enfant, est loin d'être une simple compilation. J'ai pris soin d'y développer un certain nombre de vues personnelles, tant sur la symptomatologie que sur l'étiologie ou l'anatomie pathologique de cette affection.

### Présentation d'un Hémiplégique infantile et d'un Diplégique n'ayant jamais présenté d'attaque d'Épilepsie.

Communication à la *Société de Neurologie de Paris*, séance du 2 juillet 1903. *Revue Neurologique*, 1903, page 727.

Dans une discussion à la Société de Neurologie, avait été émise par un de nos collègues cette opinion que l'absence d'épilepsie dans la maladie de Little serait un élément pouvant jusqu'à un certain point autoriser à penser qu'il n'existe pas, dans les cas de ce genre, de lésion cérébrale. — Je suis d'avis que l'on trouve assez fréquemment des cas de maladie de Little sans épilepsie, et cela cependant malgré l'existence de lésions cérébrales incontestables. L'hémiplégique infantile, qui fait l'objet de la présentation actuelle, remplissait les conditions que je m'étais proposé de mettre en lumière.

### Le phénomène du jambier antérieur (Phénomène de Strümpell).

En collaboration avec M. Crouzon, interne du service de Bicêtre.
*Société de Neurologie*, 2 juillet 1903.

Si l'on commande à un hémiplégique placé dans le décubitus dorsal de *fléchir la jambe sur la cuisse* du côté hémiplégique, on voit se produire, en même temps que le mouvement commandé, un mouvement associé involontaire consistant dans l'*élévation du bord interne du pied* et la *rotation en dedans de la plante du pied*. Ce mouvement est dû à une *contraction du muscle jambier antérieur* dont on voit quelquefois le tendon saillir sous la peau au même moment. Pour produire ce phénomène, il est utile de provoquer un effort de la part du malade dans le mouvement qu'on lui commande, et, dans ce but, on doit s'opposer, pour une certaine mesure, à la flexion de la jambe sur la cuisse en appuyant doucement la main sur la cuisse. Il est nécessaire, pour produire ce phénomène, que l'hémiplégie étudiée soit incomplète et qu'il subsiste dans les muscles quelque activité fonctionnelle.

Ce phénomène, découvert et signalé par Strümpell il y a plusieurs années, a été recherché par nous sur les malades de Bicêtre.

Nous pensons, comme Strümpell, qu'il est lié à une affection du système pyramidal, et qu'il est souvent associé au signe de Babinski : on le rencontre donc dans l'hémiplégie organique, dans les paraplégies spasmodiques, dans la sclérose en plaques, dans la syringomyélie, dans la sclérose combinée spasmodique.

Ce phénomène peut être rapproché de certains mouvements associés, tels que la flexion combinée de la cuisse et du tronc.

Nous croyons que ce signe clinique pourra révéler des lésions qui passent inaperçues par les procédés classiques d'exploration clinique.

## Mouvements athétoïdes de nature indéterminée.

En collaboration avec M. G. Guillain.

*Société de Neurologie de Paris*, séance du 17 avril 1902.

Il s'agit d'un malade atteint depuis de longues années de mouvements d'apparence athétosique dont le diagnostic étiologique est fort difficile à préciser. La présentation de cet homme à la Société de Neurologie a d'ailleurs été le sujet d'une longue discussion.

Chez le malade, âgé de 58 ans, on observe des mouvements bizarres et incessants. Sa tête se place successivement en extension avec rotation à droite, en même temps que l'omoplate gauche se porte en haut et en dehors; puis la tête s'incline ensuite en flexion. La face est presque immobile, sauf quelques mouvements de la langue. Au membre supérieur les mouvements sont surtout marqués au niveau des muscles des épaules et des bras dont on voit sous la peau les contractions fasciculaires. Les doigts de la main gauche ont des mouvements successifs de flexion et d'extension ressemblant aux mouvements de l'athétose. Aux membres inférieurs prédominent surtout des mouvements de flexion de la cuisse, de rotation en dedans et d'adduction. Les muscles droits de l'abdomen sont aussi animés de contractions. Pas de nystagmus. Les mouvements sont exagérés par toute émotion, ne sont pas diminués par l'attention. Dans leur ensemble, ces mouvements, qui sont bien plus lents que ceux de la chorée de Sydenham, ont un caractère nettement arythmique. Durant le sommeil, le malade reste immobile. La volonté intervient dans une certaine mesure pour empêcher les contractions musculaires.

Les réflexes rotuliens sont très faibles, le réflexe cutané plantaire semble amener l'extension des orteils. La colonne vertébrale présente un léger degré de scoliose à concavité droite. Les pieds, surtout le pied droit, sont déformés; cette déformation rappelle celle de la maladie de Friedreich.

Telle est cette singulière affection, difficile à classer au point de vue nosographique.

### Ramollissement du genou du corps calleux.

En collaboration avec M. G. Guillain.

*Société de Neurologie de Paris*, séance du 13 mars 1902.

Le ramollissement du genou du corps calleux, observé dans ce cas, a déterminé une hémiplégie à tendance spasmodique dès le début. Cette hémiplégie s'accompagnait de troubles de la sensibilité, caractérisés non par de l'anesthésie, mais plutôt par un défaut d'interprétation des sensations douloureuses. Ce défaut d'interprétation empêchait le malade de porter la main saine vers l'endroit douloureusement excité, acte réflexe commun à tous les individus dans leur état normal. Le malade, toutefois, n'était pas anesthésique de son côté hémiplégié, puisque l'excitation douloureuse déterminait chez lui un état d'agitation et de véritable souffrance apparente.

Ce qui a caractérisé cette lésion du corps calleux, c'est l'existence de secousses musculaires, de mouvements choréiformes sur le membre supérieur et sur le membre inférieur du côté sain. Les connexions du corps calleux, le trajet des fibres qui entrent dans sa constitution sont si peu précis qu'il est difficile de faire une hypothèse sur la cause de ce phénomène clinique.

### Hémiparesthésie subjective chez un hémiplégique.

En collaboration avec M. G. Guillain.

*Société de Neurologie de Paris*, séance du 15 mai 1902.

Le malade que les auteurs ont présenté à la Société de Neurologie était atteint d'une hémiplégie ancienne datant de vingt années; cette hémiplégie,

au point de vue moteur, avait presque complètement disparu, mais on observait chez le sujet des manifestations subjectives douloureuses qui imprimaient à son état un cachet tout spécial. Il se plaignait de douleurs, de lourdeur, d'engourdissement, de fourmillements dans son côté paralysé.

L'hémi-paresthésie était particulièrement intéressante par l'absence de tout trouble apparent des sensibilités objectives.

D'une façon générale, on peut remarquer que les hémiplégiques qui se plaignent le plus de sensations douloureuses dans leurs membres paralysés ne sont pas ceux qui présentent le maximum de troubles sensitifs objectivement appréciables.

Les sensations douloureuses des hémiplégiques qui ont, comme ce malade, des caractères de généralisation et de persistance, sont d'origine centrale et non d'origine périphérique. Aucun fait ne nous autorise à déterminer exactement la localisation de ces paresthésies et de ces algies. On peut toutefois rapprocher les paresthésies paroxystiques constatées chez ce malade de certaines sensations paroxystiques et intermittentes perçues par les individus atteints d'épilepsie partielle sensitive. Il est vraisemblable que ces deux manifestations cliniques ont entre elles des analogies quant au déterminisme étiologique.

## MOELLE

### Sur quelques points de la symptomatologie de la Paraplégie spasmodique syphilitique.

*Bulletins de la Société médicale des Hôpitaux,* séance du 14 février 1902.

J'ai mis en lumière le fait que, dans la paraplégie spasmodique syphilitique, ce n'est pas la spasmodicité seule qui empêche les malades de marcher ; c'est aussi, et pour une grande part, la *paralysie des fléchisseurs* des membres inférieurs, ou mieux encore des « raccourcisseurs » des membres inférieurs, et cela pour les trois segments du membre : articulation du cou-de-pied, articulation du genou, articulation de la hanche. On constate en effet, par un examen méthodique, que les différents mouvements tendant à fléchir ces arti-

culations sont très notablement affaiblis, tandis que les mouvements d'extension des mêmes articulations s'exécutent avec beaucoup plus de force.

Chez un certain nombre de ces malades on note un *trouble de l'adduction des cuisses* assez singulier, consistant en ce que les malades ne peuvent serrer qu'avec peine les genoux au contact, tandis que lorsque les cuisses sont écartées de quelques centimètres ils opposent une résistance beaucoup plus grande à la traction faite sur les cuisses pour les éloigner l'une de l'autre; peut-être ce phénomène serait-il dû à une paralysie du muscle pectiné.

J'ai insisté en outre sur ce fait que, dans la paraplégie spasmodique syphilitique, il s'en faut que toute la symptomatologie soit exclusivement « paraplégique »; il existe un certain nombre de phénomènes « sus-paraplégiques », tels que des paresthésies ou de l'affaiblissement musculaire des membres supérieurs, plus souvent d'un des membres supérieurs; les réflexes du poignet sont ordinairement exagérés. — Il existe fréquemment aussi une émotivité exagérée, une tendance au rire et au pleurer spasmodiques, quelquefois une légère diminution de la mémoire.

## Sur la Contraction réflexe des adducteurs de la cuisse déterminée par la percussion du tendon rotulien du côté opposé.

*Bulletins de la Société médicale des Hôpitaux de Paris,* séance du 13 avril 1894.

Chez un jeune malade syringomyélique avéré, la percussion du tendon rotulien pratiquée à droite donnait une forte secousse dans le triceps crural du même côté, tandis que la percussion du tendon rotulien à gauche ne déterminait aucune secousse dans le triceps crural gauche, mais il se produisait un mouvement très net d'adduction dans la cuisse du côté droit.

Cette contraction réflexe des adducteurs de la cuisse droite à la suite d'une percussion du tendon rotulien gauche montre que, chez ce malade, il s'agissait d'une lésion du centre moteur des muscles de la cuisse, puisque l'excitation se propageait parfaitement à la moelle en déterminant le réflexe des adducteurs du côté opposé.

Ce réflexe contra-latéral des adducteurs, qui s'observe plus ou moins nettement chez les individus normaux, peut servir à prouver que le réflexe

rotulien est bien un véritable réflexe et n'est pas, comme l'ont prétendu certains auteurs anglais, dû au simple tiraillement mécanique du muscle par la percussion exercée sur le tendon rotulien.

Lors de cette communication j'ignorais que M. le professeur Strümpell avait signalé l'existence de ce phénomène chez l'homme sain ou malade.

## A quel âge meurent les tabétiques?

En collaboration avec M. P. Mocquot, interne du service de Bicêtre.

*La Semaine médicale,* 28 octobre 1903.

Nous avons recherché, dans les observations et les registres de notre service de Bicêtre, l'âge de la mort pour les tabétiques qui y ont été hospitalisés.

Sur 66 tabétiques morts dans les 7 dernières années :

| | | | |
|---|---|---|---|
| 4 | sont morts | entre | 35 et 40 ans. |
| 3 | — | — | 40 et 45 ans. |
| 4 | — | — | 45 et 50 ans. |
| 11 | — | — | 50 et 55 ans. |
| 10 | — | — | 55 et 60 ans. |
| 11 | — | — | 60 et 65 ans. |
| 15 | — | — | 65 et 70 ans. |
| 4 | — | — | 70 et 75 ans. |
| 4 | — | — | 75 et 80 ans. |

En somme, sur le total de 66 tabétiques, 34, c'est-à-dire plus de la moitié (51,5 °/₀) ont succombé après 60 ans, et la grande majorité, 55 (soit 83,3 °/₀) a dépassé 50 ans.

De plus, nos 7 tabétiques qui sont morts jeunes (avant 45 ans) ont succombé d'une façon tout à fait étrangère au tabes : pleurésie purulente, septicémie, suicide, etc...

Donc, d'après notre statistique, on peut affirmer que, contrairement à ce qu'on pourrait croire, un tabétique ne vit guère moins vieux qu'un homme sain, puisqu'il a environ une chance sur deux d'atteindre et de dépasser 60 ans. D'où notre conclusion que : « Le tabes, tout en constituant une infirmité des plus pénibles, reste sans grande influence sur la durée de la vie. »

**Des troubles vertigineux dans le Tabes** (Vertige de Ménière tabétique).

En collaboration avec G. L. Walton (de Boston).

*Revue de médecine*, 1882.

Chez un assez grand nombre de tabétiques de la Salpêtrière l'interrogatoire a révélé l'existence de phénomènes vertigineux plus ou moins prononcés. Plusieurs de ces malades, mais non tous, présentaient également une certaine diminution de l'acuité auditive, mais en faisant l'examen de l'ouïe au moyen des diapasons, on constatait l'intégrité de la fonction du nerf auditif ; il était donc évident que les troubles de l'audition constatés dans quelques cas dépendaient uniquement d'altérations de l'oreille moyenne, du tympan, ou de la trompe d'Eustache. Quant aux troubles vertigineux, leur caractère « auriculaire » était tellement net qu'une seule explication semblait probable : c'est que si le nerf auditif proprement dit, ou nerf *cochléaire*, était indemne et ne présentait pas de lésion comparable à celle qui atteint souvent le nerf optique dans le tabes, il n'en est pas de même pour cette portion du nerf auditif que l'on appelle nerf *vestibulaire* ou nerf de l'espace. C'est à une lésion de ce dernier nerf qu'il faudrait, d'après P. Marie et G. L. Walton, attribuer les phénomènes vertigineux qu'ils ont étudiés dans le tabes.

**Évolution de l'Amaurose Tabétique.**

En collaboration avec A. Léri.

*Société de Neurologie*, 4 février 1904.

Le mode d'évolution de l'amaurose tabétique n'a pas été bien analysé jusqu'ici ; on dit seulement d'une façon courante que la cécité s'installe lentement et qu'elle est complète au bout d'un temps qui varie d'un à dix ans, en moyenne trois ans.

Or, les malades évaluent de façon tout à fait différente le moment où ils sont complètement aveugles ; certains s'estiment aveugles alors seulement qu'ils ne voient plus les objets ou même les voient encore sans en distinguer

les contours ou les couleurs; d'autres croient voir encore alors qu'ils distinguent à peine le jour de la nuit et ne savent plus reconnaître la direction des lumières les plus intenses — L'intelligence joue un rôle très important dans l'appréciation par les malades du degré de leur cécité, et, d'une façon générale, les plus inintelligents, ceux qui exercent un métier manuel grossier ou qui restent inoccupés, sont ceux qui prétendent conserver la vue le plus longtemps.

D'après les recherches de P. Marie et A. Léri, il importe de distinguer 2 périodes dans l'évolution de l'amaurose tabétique. Dans la première phase, le malade perd seulement la vision distincte, il perd la notion des objets, de leur couleur et de leur forme ; cette période est très courte, elle se compte par mois ou, au plus, par 2 ou 3 ans. Dans la seconde phase, le malade perd toute sensation lumineuse; mais cette phase est très longue; elle se compte par 3, 4, 5 ans au moins, elle dure généralement 10, 20, 30 ans et plus; pendant cette longue période les malades, « demi-aveugles » ou « demi-voyants » (suivant la définition de Truc, par opposition aux « clairvoyants » qui distinguent encore certains objets et ont 0,1 d'acuité visuelle), quoique complètement aveugles au point de vue social, conservent la notion de la lumière du jour, parfois des lumières artificielles et voient encore les « ombres » des objets qui passent entre leur œil et la fenêtre.

Sur 32 tabétiques aveugles spécialement examinés, 11 seulement n'avaient plus aucune perception lumineuse; parmi les 21 autres, certains se considéraient comme complètement aveugles depuis 10, 20, 30 ans et plus.

Cette évolution en deux temps si dissemblables paraît logique quand on songe que l'impression lumineuse est transmise par presque toute l'étendue de la rétine alors que la vision distincte est réservée à la petite surface de la macula. Elle est d'accord avec les faits anatomiques et anatomo-pathologiques suivants que nous avons contribué à établir : 1° le faisceau maculaire passe à la périphérie du nerf optique dans sa partie vasculaire, immédiatement en arrière du globe oculaire ; 2° les lésions tabétiques frappent surtout au début les fibres périphériques, sous-méningées, du nerf; 3° après une période d'évolution aiguë, anatomique et clinique, des fibres peuvent rester indemnes dans le nerf pendant un temps presque illimité (nous avons trouvé des fibres intactes assez nombreuses dans des nerfs optiques jusqu'à 34 ans après une cécité soi-disant complète, en réalité avec persistance de sensations lumineuses).

Cette évolution en deux temps de l'amaurose est utile à bien connaître pour éviter d'attribuer à un traitement quelconque ce qui est dû à la marche normale de la maladie; c'est sans doute faute d'en avoir tenu compte que certains auteurs ont attribué au traitement mercuriel une accélération et d'autres un ralentissement des troubles oculaires.

## De l'Influence de la Cécité sur les Troubles spinaux, sensitifs et moteurs du Tabes.

En collaboration avec A. Léri.

*Société de Neurologie,* 14 avril 1904.

Nous avons recherché dans 45 cas de tabes avec cécité quelle influence la cécité avait exercé sur l'apparition ou sur l'évolution des douleurs et de l'incoordination; nous avons voulu nous rendre compte si véritablement, en conformité avec l'opinion classique, l'amaurose empêchait le développement ultérieur de ces troubles spinaux ou si elle les faisait disparaître, au cas où ils existaient déjà antérieurement. Voici ce que nous avons constaté :

1° Des *douleurs* s'étaient montrées à des moments quelconques 41 fois sur 45 cas. Dans 32 cas nous avons pu établir leur date d'apparition : elles avaient débuté 14 fois avant les troubles visuels, 2 fois à peu près en même temps, 16 fois après, rarement quelques mois après, généralement un, 2, 4 ans, parfois 11, 14, 26 ans après. Cette seule statistique prouve que la cécité n'empêche nullement le développement ultérieur de phénomènes douloureux et qu'il n'y a aucune relation entre la date d'apparition des douleurs et celle de la cécité.

Sur 16 malades qui ont eu des douleurs avant ou avec le début de l'amaurose, 5 sont encore vivants, 11 sont morts. Des 5 vivants, 4 ont encore leurs douleurs après 20, 18, 12 et 3 ans; chez le 5e, elles ont disparu après avoir duré 5 ans.

Des 11 malades décédés, 9 avaient encore des douleurs au moment de leur dernier examen, atténuées chez 3 d'entre eux après 8, 10 et 12 ans, au moins aussi violentes qu'au début chez 6 autres, après 8, 11, 12, 17 et 19 à 20 ans; chez 2 seulement les douleurs avaient disparu après avoir duré chez l'un 13 ou 14 ans, chez l'autre 3 mois (chez ce dernier elles avaient été peu fréquentes et peu intenses).

La persistance des douleurs est donc au moins aussi fréquente et prolongée dans le tabes avec cécité que dans le tabes vulgaire; dans ce dernier, en effet, les douleurs ne sont nullement un phénomène fixe et permanent, elles diminuent et disparaissent très souvent, plus ou moins tardivement, après une période d'évolution aiguë.

Douleurs et troubles visuels sont donc deux symptômes qui n'ont aucune influence l'un sur l'autre.

2° L'*incoordination* a été notée 13 fois dans nos 45 cas; elle est survenue 2 fois avant la cécité (6, 7 ans avant), 4 fois à peu près en même temps, 7 fois après (de 1 ou 2 ans à 31 ans après). La cécité n'empêche donc pas le développement ultérieur des troubles moteurs et il n'y a aucune relation entre la date d'apparition de ces deux ordres de symptômes.

Sur les 13 malades, 2 fois seulement on n'a pas constaté d'incoordination lors du dernier examen; dans l'un de ces cas, elle se serait montrée à peu près en même temps que les troubles visuels et aurait disparu peu après, dans l'autre elle aurait paru à deux reprises, 2 ans et 3 ou 4 ans après le début des troubles visuels. Or, des poussées d'incoordination passagère peuvent se voir, à titre exceptionnel, aussi bien dans le tabes vulgaire que dans le tabes avec cécité; de plus, des paraparésies transitoires sont fréquentes au début du tabes et elles sont facilement confondues par les malades avec de l'incoordination (nous n'avons pas assisté nous-mêmes aux périodes de troubles moteurs de nos 2 malades).

L'apparition de la cécité ne nous paraît donc nullement atténuer les troubles moteurs préexistants.

Nous concluons que la *cécité n'a aucune action, ni immunisante, ni atténuante* sur les troubles spinaux, sensitifs ou moteurs du tabes. Si l'amaurose tabétique évolue souvent avec un minimum de symptômes spinaux du tabes vulgaire, c'est parce que la localisation optique et la localisation spinale du tabes sont deux localisations distinctes d'un même processus, qui évoluent séparément, chacune pour son propre compte, pouvant s'associer ou rester isolées, de la même façon que le tabes et la paralysie générale peuvent s'associer ou rester isolés.

**Tabes avec Atrophie des muscles innervés par la branche motrice du trijumeau gauche (masticateurs, mylo-hyoïdien, péristaphylin externe). Concomitance de la Cécité et de la Paralysie des III^e, IV^e, V^e et VI^e paires craniennes; méningite de la base des tabétiques aveugles.)**

En collaboration avec A. Léri.

*Société de Neurologie*, 2 février 1905.

Le malade qui fait l'objet de cette présentation est intéressant à plusieurs points de vue.

1° L'atrophie des masticateurs et des autres muscles innervés par la branche motrice du trijumeau est tout à fait exceptionnelle dans le tabes (on ne connaissait que les cas de Schultze et de Chvostek).

2° Il existe en même temps chez notre malade des troubles sensitifs et trophiques dans le domaine du trijumeau, une paralysie des trois paires motrices de l'œil et une atrophie optique.

L'altération concomitante des II^e, III^e, IV^e, V^e et VI^e paires craniennes gauches avec intégrité complète des nerfs voisins, notamment de la VII^e paire, ne peut guère s'expliquer soit par une lésion des centres qui serait à la fois assez étendue et assez limitée, soit par une névrite généralisée à ces nerfs successifs et limitée à eux seuls. Chez tout autre qu'un tabétique on aurait tendance à rapporter ces altérations à une méningite de la base : il ne doit pas en être autrement chez un tabétique, et la cause de ces troubles nous paraît être la *méningite chronique de la base*, dont nous avons montré la presque constance dans le tabes avec cécité. C'est peut-être à cette méningite spéciale et spécifique qu'il faudrait rapporter la plupart des paralysies oculaires persistantes des tabétiques et sans doute bien d'autres symptômes du côté des nerfs craniens.

**Quelques résultats du cyto-diagnostic du liquide céphalo-rachidien chez les tabétiques.**

En collaboration avec M. Crouzon, interne du service de Bicêtre.

*Société de Neurologie*, 5 mars 1903.

Nous avons fait chez 20 tabétiques de l'hospice de Bicêtre le cytodiagnostic du liquide céphalo-rachidien retiré par ponction lombaire.

Nous avions choisi des tabétiques de date et de forme variées : avec ou sans douleurs, avec ou sans incoordination, aveugles, amblyopes ou d'acuité visuelle à peu près normale, etc.

Chez nos 20 malades, nous avons constaté l'existence de la lymphocytose 6 fois abondante, 10 fois moyenne, 3 fois modérée, 1 fois discrète ; nous n'avons pu établir de relation entre l'abondance de la lymphocytose et la variété de tabes.

Ces recherches ont été confirmatives des travaux de MM. Widal, Sicard et Ravaut.

## La température des tabétiques.

En collaboration avec M. G. Guillain.

*Société de Neurologie de Paris*, séance du 4 juillet 1901.

Les physiologistes enseignent que, dans le mécanisme de la régulation thermique du corps, le système nerveux a une influence évidente. Aussi a-t-il paru intéressant à l'auteur de rechercher chez les tabétiques si la température normale du corps était modifiée.

Dix tabétiques hospitalisés à Bicêtre ont été examinés dans ce but, la température rectale étant prise le matin et le soir durant 10 jours consécutifs.

Sur cette série de 10 tabétiques, pris au hasard, plus de la moitié présentaient une température centrale au-dessous de la normale. Ces tabétiques n'étaient pas des cachectiques confinés au lit, n'avaient pas de crises viscérales, de douleurs violentes ; ils appartenaient à la série des malades atteints de tabes non compliqué. Cette hypothermie des tabétiques n'ayant pas été signalée dans la littérature médicale a paru intéressante à mentionner. Il est possible en effet que les maladies infectieuses n'amènent pas le même degré de fièvre chez les tabétiques que chez les individus normaux. D'autre part, en présence d'une hypothermie plus ou moins accusée chez un tabétique, il ne faut pas croire à une affection surajoutée d'un pronostic grave.

## Maux perforants buccaux chez deux tabétiques, dus au port d'un dentier.

Communication à la *Société de Neurologie de Paris*, séance du 11 mai 1905.
*Revue Neurologique*, 1905, page 549.

Ayant eu l'occasion de voir se produire, pour ainsi dire sous mes yeux, chez un tabétique que je suivais de très près, des maux perforants du maxillaire supérieur, j'ai pu me rendre un compte exact du mécanisme par lequel survient cet accident. Les mêmes faits ont été d'ailleurs vérifiés chez un second tabétique qui se trouve à demeure dans mon service de Bicêtre.

Le premier malade, grand tabétique, ayant perdu plusieurs dents, dut se faire placer un appareil de prothèse dentaire qui se trouvait fixé sur la ligne médiane par une sorte de petite ventouse à succion appliquée sur la voûte palatine ; latéralement, l'appareil prenait son point d'appui sur la partie postérieure du rebord alvéolaire du maxillaire supérieur. Au bout d'une quinzaine de jours se montra, au niveau de la ventouse médiane, une ulcération et une lamelle osseuse fut éliminée ; sur les parties latérales on voyait, aux points où portait l'appareil, des escarres assez profondes qui déterminèrent une communication avec le sinus maxillaire. — Chez le second tabétique, les faits furent tout à fait analogues, le port d'un dentier détermina également la production de maux perforants buccaux, bien étudiés par M. Chompret, ainsi que leur mécanisme de production.

En résumé, des deux observations qui précèdent, découle un important enseignement : on ne doit pas, chez les grands tabétiques, appliquer de dentiers adhérant par succion. Ces malades ne doivent pas porter de dentiers à l'état permanent, dans un but purement esthétique ; c'est tout au plus si on peut en tolérer l'usage exclusivement au moment des repas. On prendra grand soin de vérifier fréquemment l'état de la muqueuse buccale au niveau des points d'appui des dentiers. — Il ne s'agit donc pas, comme l'ont pensé certains auteurs, d'un mal perforant primitif dû à une ulcération trophique d'origine tabétique, c'est le traumatisme prolongé provenant du dentier qui détermine directement le processus ulcératif chez un malade dont les tissus n'offrent plus la résistance normale par suite du défaut trophique qu'a déterminé le tabes.

## Tabes et Syphilis.

*Bulletins de la Société médicale des Hôpitaux de Paris,* 18 octobre 1895.

J'ai publié, d'après les indications fournies par M. A. Bernard, un cas singulier de tabes chez deux hommes qui avaient contracté la syphilis avec la même femme, le même soir, à quelques heures d'intervalle, et qui à peu près à la même époque furent tous deux atteints de tabes.

## Étude clinique de la forme tabétique des scléroses combinées.

En collaboration avec M. Crouzon, interne du service de Bicêtre.

*Société de Neurologie,* 5 mars 1903.

La lésion anatomique désignée sous le nom de sclérose combinée de la

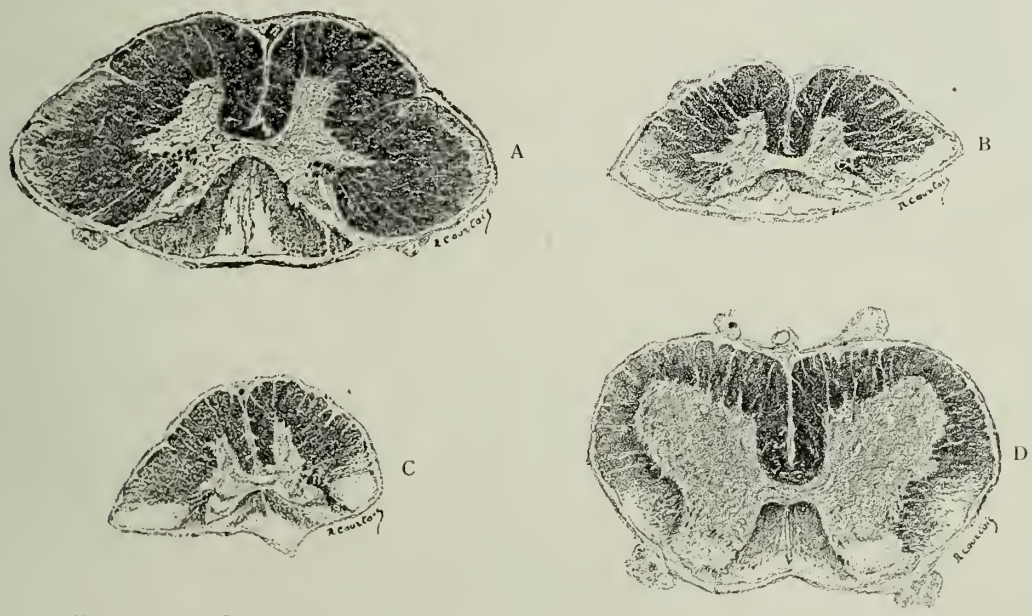


FIGURE 67. — Coupes de moelle à différentes hauteurs dans un cas de sclérose combinée à forme tabétique — montrant des tractus scléreux dans les cordons postérieurs et dans les cordons latéraux.

moelle se présente souvent cliniquement avec l'apparence d'un tabes : c'est

ainsi que pour les cas observés à Bicêtre nous avons pu établir que sur 13 tabétiques on constatait à l'autopsie une fois la sclérose combinée.

Cependant nous ne pouvions pas encore dépister cliniquement les cas dont l'autopsie devait nous faire découvrir cette lésion combinée : nous avons pu alors, par nos recherches, établir que les scléroses combinées à forme tabétique se distinguaient du tabes vulgaire par la superposition aux signes classiques de l'Ataxie locomotrice de la triade symptomatique suivante :

1° *La démarche avec traînement des jambes.* — Cette démarche s'était montrée tout à fait caractéristique chez un de nos malades ; nous la décrivions en ces termes : « Cet homme ne pouvait se déplacer qu'avec des béquilles ou dans un chariot ; pour se mettre en route, il se penchait en avant, laissait ses jambes en arrière, puis ramenait en avant une de ses jambes en traînant la pointe du pied ; il fléchissait à peine la jambe ou la cuisse et facilitait le passage de son pied en avant en inclinant le corps du côté opposé au membre en mouvement : il semblait que sa jambe eût à tirer un poids lourd, il n'y avait pas chez lui la moindre incoordination. » C'est en remarquant l'analogie entre cette démarche et celle d'un second malade atteint d'hérédoataxie cérébelleuse (c'est-à-dire d'une autre forme de sclérose combinée) que nous avons pu faire chez cet homme le diagnostic clinique de sclérose combinée tabétique : l'autopsie du malade nous a permis dans la suite de vérifier le bien fondé de notre hypothèse ;

FIGURE 68. — Homme atteint de sclérose combinée à forme tabétique ; l'attitude des jambes traduit l'existence d'un certain degré de paraplégie.

2° *La paraplégie.* — La perte ou l'affaiblissement de la force musculaire des membres inférieurs survenant chez un tabétique a une grande importance diagnostique et nous avons pu retrouver cette notion dans les observations antérieures : nous l'avons vérifiée dans 3 observations de Bicêtre suivies d'autopsie.

3° *Le phénomène des orteils en extension.* — Nous avons vérifié la valeur du signe de Babinski pour la constatation clinique des lésions du faisceau pyramidal chez les tabétiques : c'est un signe précieux de sclérose combinée et, dans les cas que nous avons observés, il était associé à la paraplégie ou à la démarche avec traînement de jambes.

Chacun des éléments de cette triade symptomatique a une valeur presque

pathognomonique par lui seul, mais l'association de deux ou trois de ces symptômes donnera une plus grande certitude au diagnostic et permettra souvent d'annoncer une lésion des cordons latéraux qui restait auparavant presque toujours une surprise d'autopsie.

## Existe-t-il une Atrophie musculaire progressive Aran-Duchenne ?

*Revue Neurologique*, 189.

L'auteur avait, dans un article du *Traité de Médecine* sur les myélites, émis cette opinion que l'on ne peut admettre, dans la nosographie actuelle, une Atrophie musculaire progressive Aran-Duchenne, et cela par la raison que la description de Duchenne s'applique en réalité au symptôme Atrophie musculaire et nullement à une maladie distincte. Cette manière de voir fut loin d'être admise par le plus grand nombre des neurologistes; quelques-uns de ceux-ci s'imaginèrent que l'existence même des amyotrophies dues à la poliomyélite progressive était mise en doute.

L'auteur se vit donc forcé d'expliquer son opinion dans le présent travail, et d'insister sur ce point que c'est au point de vue purement historique qu'il nie l'existence d'une Atrophie musculaire Aran-Duchenne en tant que type clinique nettement isolé. C'est là ce qui ressort de la lecture des passages suivants :

« Si l'on veut prendre une idée nette de la question qui nous occupe il convient de revenir par la pensée à près de cinquante ans en arrière, entre 1850 et 1853. La neuropathologie était alors dans les limbes, les différents états morbides se trouvaient encore confondus ; c'est ainsi qu'on ne parvenait pas, ou plutôt qu'on ne pensait guère, à distinguer l'impotence fonctionnelle de la paralysie vraie, ni celle-ci de l'atrophie des muscles ; ce dernier trouble de l'appareil moteur donnait même lieu le plus souvent, chez les anciens auteurs, aux appréciations les plus fantastiques ; les membres s'étaient « desséchés », ou bien les nerfs ou les tendons s'étaient « retirés ». Certes les anatomo-pathologistes avaient déjà, depuis des années, constaté l'atrophie des muscles, mais cette donnée était demeurée lettre morte ou peu s'en faut pour le plus grand nombre des cliniciens. Tel était l'état des esprits lorsque Duchenne, de Boulogne, entreprit ses admirables travaux sur la physiologie et la pathologie du système neuro-musculaire.

« Grâce à cette sûreté de coup d'œil qui devait lui faire distinguer quelques années plus tard, sous le nom d'ataxie locomotrice, l'incoordination simple d'avec la paralysie véritable, Duchenne remarqua que fréquemment des malades présentaient une diminution marquée de volume d'un plus ou moins grand nombre de muscles, et que chez ces malades la gêne des mouvements était purement et simplement proportionnelle à la quantité de fibres musculaires atteintes par l'atrophie ; en un mot, Duchenne montra qu'il existe des cas d'impotence musculaire plus ou moins complète sans aucune paralysie et uniquement par atrophie des muscles. Il réunit ces cas en un groupe compact et constitua ainsi son *Atrophie musculaire progressive.*

« Telle est la première période de l'historique de cette affection. — La seconde période débute avec les leçons de mon maître Charcot. Quand celui-ci eut, avec son intuition géniale, complètement isolé et décrit, tant au point de vue clinique qu'anatomo-pathologique, la *Sclérose latérale amyotrophique,* il fallut bien la séparer des autres amyotrophies, c'est-à-dire de l'Atrophie musculaire progressive qui tenait alors toute la place et dans laquelle Duchenne avait englobé les cas de sclérose latérale amyotrophique qui étaient passés sous ses yeux. Charcot dut donc, afin d'en mieux faire ressortir les différences, décrire soigneusement ces deux formes morbides. Sa description de l'Atrophie musculaire progressive Aran-Duchenne plus serrée, plus circonscrite, plus schématique aussi que celle de Duchenne lui-même, augmenta encore le relief de cette affection. Mais il n'en est pas moins vrai que Charcot avait ainsi soustrait à l'Atrophie musculaire progressive de Duchenne-Aran toute une catégorie de cas appartenant nettement à une entité morbide spéciale : la sclérose latérale amyotrophique. — Depuis lors ce travail de désagrégation ne cessera pas et nous verrons peu à peu la *Myopathie progressive primitive* être éliminée de l'Atrophie musculaire progressive dont elle constituait le plus beau fleuron, puis ce sont les *Polynévrites,* et enfin un peu plus tard la *Syringomyélie.* De l'aveu même de Duchenne (*Électrisation localisée,* 3e édit., p. 493), cette dernière affection constituait environ un tiers des cas de son Atrophie musculaire progressive :

« A la suite de ces éliminations successives il devient évident que Duchenne, de Boulogne, a décrit purement et simplement, mais fort bien d'ailleurs, un *symptôme :* l'Amyotrophie progressive, et non pas, comme il le pensait, et comme on le croit trop généralement encore, une *maladie :* l'Atrophie musculaire progressive de l'adulte. — Je ne vois pas que l'on puisse considérer autrement une description d'ensemble englobant, sans les

différencier, des aspects aussi variés que ceux dont se composent les diverses entités morbides (sclérose latérale amyotrophique, myopathie, polynévrites, syringomyélie, etc.), sucessivement extraites de cet amas véritablement chaotique qui se nommait l'Atrophie musculaire progressive de Duchenne-Aran.

« Ma conclusion bien catégorique est donc que, dans l'état actuel de la science, IL N'Y A PAS D'ATROPHIE MUSCULAIRE PROGRESSIVE DE DUCHENNE, DE BOULOGNE. C'est là l'idée que j'exprimais dans les lignes suivantes de l'article « Poliomyélites », du *Traité de Médecine :* « Une des « divisions les plus importantes de ce chapitre, celle consacrée à l'Atrophie « musculaire progressive de Duchenne-Aran, s'est écroulée de fond en « comble, et c'est à peine si de cet amas de décombres quelques maté- « riaux restent qu'on puisse utiliser. L'Atrophie musculaire progressive de « Duchenne-Aran, que les anciens auteurs considéraient comme la base « la plus solide de la neuropathologie, a cessé d'exister.... »

« Peut-être, après les explications dans lesquelles je viens d'entrer, m'accordera-t-on que cette conclusion n'est pas aussi révolutionnaire qu'elle a pu le paraître, qu'elle est simplement logique. »

## Amyotrophie datant de l'enfance. Doit-elle être rapportée à une Paralysie spinale infantile ou à une Méningite cérébro-spinale?

Communication à la *Société de Neurologie de Paris*, séance du 5 février 1903.
*Revue Neurologique*, 1903, page 238.

A propos d'un garçon de 20 ans qui avait été pris, à l'âge de 18 mois, simultanément de convulsions et de paralysie des quatre membres l'ayant mis jusqu'à 7 ans dans l'impossibilité de marcher, je faisais remarquer que, chez ce malade, malgré l'existence d'une amyotrophie très prononcée des membres inférieurs, la longueur de ceux-ci était très peu diminuée, de sorte que l'atrophie du squelette n'est pas équivalente à celle des muscles. — Je me demandais si, dans ce cas, on était en présence d'une véritable paralysie spinale infantile avec lésion classique de la substance grise des cornes antérieures, ou bien si cette amyotrophie ne serait pas le reliquat d'une méningite cérébro-spinale.

## Sur la Scoliose tardive dans la paralysie spinale infantile.

*Von Leyden-Festschrift,* Band I.

Dans ce travail, qui fait partie d'une publication jubilaire en l'honneur du professeur von Leyden, j'ai appelé l'attention sur une forme spéciale de scoliose dans la paralysie spinale infantile. Cette scoliose tardive semble

FIGURE 69. — Scoliose survenue tardivement dans un cas de paralysie spinale infantile.

avoir échappé aux auteurs qui signalent seulement la scoliose survenant immédiatement après l'établissement de la paralysie spinale infantile.

Chez l'un de mes malades l'affection spinale est survenue à l'âge de 3 mois, c'est seulement à l'âge de 16 ans que la scoliose a commencé à se produire. Le second malade a été frappé de paralysie spinale infantile à l'âge de 5 ans, c'est seulement à l'âge de 34 ans que la scoliose a commencé à se produire ; chez ce dernier malade la scoliose a coïncidé avec l'apparition d'une « reprise tardive d'amyotrophie » qui s'est étendue non seulement

aux membres inférieurs, mais encore aux membres supérieurs. A ce propos, j'ai fait ressortir les analogies qui existent entre l'apparition de la scoliose tardive et celle des « reprises tardives d'amyotrophie », et j'ai émis l'idée que ces deux processus sont probablement de même nature.

## Du thorax en bateau dans la Syringomyélie.

En collaboration avec M. Astié.

Communication à la *Société médicale des Hôpitaux de Paris*, séance du 19 février 1897, in *Semaine médicale*, 1897, page 68.

Cette déformation du thorax n'avait fait jusqu'alors l'objet d'aucune description ; elle est caractérisée par une dépression creusée dans la partie supérieure et médiane du plan antérieur de la paroi thoracique. Cette dépression s'étend depuis la fourchette sternale jusqu'au niveau d'une ligne horizontale passant par le bord inférieur des muscles pectoraux; jamais elle ne dépasse cette ligne en bas. Transversalement, elle est limitée par la saillie des épaules. Le grand axe en est dirigé de haut en bas, de sorte que l'on peut considérer à cette dépression deux bords latéraux relativement escarpés : ce sont les flancs du « bateau », une extrémité supérieure cervicale, une extrémité inférieure gastro-abdominale se relevant en pente douce. La flèche la plus grande que nous ayons constatée pour la profondeur de cette dépression a été de 55 millimètres.

Due à une déformation osseuse, cette configuration particulière du thorax dans la syringomyélie ne saurait être rapportée à la disparition des pectoraux non plus qu'à la simple saillie des épaules, ou à la scoliose si fréquente chez les syringomyéliques. — Il s'agit évidemment ici d'une lésion trophique, au même titre que pour les autres lésions osseuses ou articulaires de la syringomyélie. Cette déformation du thorax en bateau n'est pas très rare puisque, sur 10 cas de syringomyélie, nous l'avons observée 4 fois; elle peut dans certains cas faciliter le diagnostic de la syringomyélie.

### Les troubles psychiques dans la Syringomyélie.

En collaboration avec M. G. Guillain.

*Société de Neurologie de Paris*, séance du 15 janvier 1903.

En parcourant les traités de neurologie français et étrangers on peut croire que les troubles psychiques n'appartiennent pas à la symptomatologie de la syringomyélie qui, par tous les auteurs, est considérée exclusivement comme une affection de la moelle et parfois du bulbe.

Les auteurs ont observé au contraire avec une certaine fréquence les troubles psychiques (idées de persécution, délire religieux, mélancolie, excitation maniaque) se rencontrant chez les syringomyéliques à une phase avancée de leur évolution. Ces troubles psychiques ont une valeur pronostique intéressante à connaître, puisque, dans les cas observés par l'auteur, ils se sont montrés à la phase terminale de l'affection. Ils peuvent d'ailleurs avoir par eux-mêmes un pronostic grave, puisqu'un des malades, dans un état d'excitation maniaque, s'est pendu. Ces troubles psychiques ne sont pas sous la dépendance de l'urémie, de l'intoxication alcoolique ou morphinique, de maladies infectieuses surajoutées. Ils paraissent appartenir en propre à la symptomatologie de la syringomyélie.

### La forme spasmodique de la Syringomyélie.

*Conférence à la Faculté de Médecine*, février 1900.

Cette forme anatomo-clinique spéciale de la syringomyélie se présente avec des caractères assez particuliers pour légitimer la constitution d'une variété spéciale de syringomyélie. L'étude complète de cette forme a été poursuivie un peu plus tard, à Bicêtre, par mon interne M. Guillain qui en a fait le sujet de sa thèse inaugurale (1902). Les principaux caractères de la forme spasmodique de la syringomyélie sont :

L'*attitude*. Les malades ont les bras appliqués spasmodiquement contre la région antérieure du tronc, les mains se trouvant presque réunies en

avant du pubis; les épaules sont hautes et inclinées en avant, la tête est fléchie et enfoncée dans les épaules, le dos est arrondi ;

L'*aspect des mains;* celles-ci présentent une position que je considère comme absolument pathognomonique d'une lésion siégeant au voisinage du canal central de la moelle (syringomyélie, hydromyélie), et qui consiste en une flexion assez accentuée des trois derniers doigts dans la paume de la main, le pouce et l'index restant étendus ou, tout au moins, infiniment moins fléchis que les trois doigts internes, d'où l'aspect de « main en pince » ;

Les *troubles de la motilité*, qui consistent dans une presque impossibilité de mouvoir les membres supérieurs, et pour les membres inférieurs dans une démarche spasmodique très prononcée ;

Les *réflexes tendineux et plantaires* donnent les signes les plus manifestes de la spasmodicité.

A l'autopsie de ces malades on constate une dégénération manifeste des faisceaux pyramidaux provoquée par les lésions syringomyéliques.

### **Un cas de Syringomyélie à forme pseudo-acromégalique** (Chiromégalie, déformations d'un pied).

*Société médicale des Hôpitaux*, 6 avril 1894.

Le malade qui fait l'objet de cette observation était atteint de syringomyélie et présentait une augmentation notable de volume de la main droite; cette augmentation était plus marquée pour les doigts que pour le métacarpe. — A cette occasion l'auteur insiste sur la nécessité de séparer nettement les faits de ce genre de ceux d'acromégalie; il montre qu'il n'existe, même au point de vue morphologique, aucune analogie entre la syringomyélie à forme chiromégalique et l'acromégalie. C'est donc à tort que certains auteurs ont confondu ces deux types morbides.

### **De la Sclérose en plaques chez les enfants.**

*Revue de médecine*, 1883, page 536.

A propos d'un malade observé dans le service de M. Charcot, l'auteur relève les différentes observations publiées à l'étranger avec le titre de

« sclérose en plaques » chez l'enfant et, en les rapprochant, cherche à donner un tableau clinique de la sclérose en plaques infantile.

Il convient de dire que dans la suite l'auteur s'est rendu compte de ce fait que tous ou presque tous les cas dont il est ici question n'appartiennent pas à la sclérose en plaques, mais bien à la sclérose cérébrale infantile. Les bases de ce travail sont donc absolument erronées, l'auteur s'est expliqué à ce sujet devant la Société médicale des Hôpitaux (séance du 21 décembre 1894) et est arrivé à cette conclusion que la sclérose en plaques est extrêmement rare dans l'enfance, si tant est même qu'elle existe. C'est surtout une affection de l'adolescence et du premier tiers de l'âge adulte.

### Lathyrisme et Béribéri.

*Progrès médical*, 1880.

Ce mémoire était destiné à faire mieux connaître l'aspect clinique du lathyrisme et à montrer que cette affection est tout à fait distincte du béribéri, contrairement à l'assertion de M. Le Roy de Méricourt qui considérait ces deux affections comme analogues.

L'auteur a mis à profit les notes qui lui avaient été communiquées par le professeur Ch. Bouchard, relatant une épidémie de lathyrisme observée par celui-ci en Kabylie (février 1883) et, comparant les symptômes chez les lathyriques avec ceux que présentent les béribériques, il montre qu'ils ne présentent entre eux aucune analogie.

| Lathyrisme. | Béribéri. |
| --- | --- |
| *Démarche des malades.* — « Le corps incliné en avant, la jambe raidie en extension, sans fléchir le genou; les orteils fléchis heurtent les aspérités du chemin, le pied s'applique sur le sol d'abord par la pointe; saccades convulsives des muscles du mollet. » | *Démarche des malades.* — « Les articulations du genou, les jambes et les pieds semblent aux malades être affectés d'une laxité particulière, et souvent pendant la marche leurs genoux fléchissent; la marche est mal assurée, et se fait par soubresauts, la plante du pied ne quitte pas le sol progressivement à la façon ordinaire, mais le pied est soulevé d'un seul coup, puis posé en frappant le sol; les jambes sont écartées. » |
| « La pointe du pied est dirigée en bas, le pied en rotation légère sur son bord interne, presque tous les malades présentent des excoriations ou des plaies sur la face dorsale des orteils. » | « Les pointes des pieds sont tournées tantôt en dehors, tantôt en dedans, suivant l'habitude des malades; le plus souvent, ils ne peuvent retenir leurs sandales avec leurs pieds (les Japonais retiennent la sandale au moyen d'une lanière passant entre le 1er et le 2e orteils et serrée entre ces deux doigts); lorsque les pieds sont en varus équin, ce n'est pas par suite d'une contracture des muscles des mollets comme le prétend Simmons, mais simplement par l'effet de la pesanteur. » |
| « Les réflexes tendineux sont très nettement exagérés, et on produit le phénomène du pied avec la plus grande intensité. » | « Chez un tiers de mes malades, le réflexe rotulien faisait défaut; il n'existait chez aucun de ceux qui présentaient un état paralytique un peu accentué; fréquemment on constatait la perte du réflexe rotulien plusieurs jours avant le début de l'affection; dans aucun cas on n'a observé une exagération pathologique du réflexe rotulien. » |
| « Pas d'atrophie musculaire ni de modification apparente des membres, sauf les excoriations signalées sur la face dorsale des orteils. » | « Chez tous les malades atteints de paralysie, quel qu'en soit le degré, on constate une notable atrophie des muscles. » |
| « Pas de troubles trophiques apparents. » | « Dans les cas de paralysie très accentuée, la peau des extrémités est atrophiée, sèche, rugueuse, couverte d'une desquamation furfuracée; son élasticité est très diminuée. » |

# NERFS PÉRIPHÉRIQUES ET MUSCLES

## Zona, ses irradiations sur les viscères sous-jacents.

*Bulletins de la Société médicale des Hôpitaux de Paris,* séance du 27 novembre 1896.

A propos d'une communication de M. Danlos, à la Société médicale des Hôpitaux, j'ai été amené à rappeler certains faits que j'avais observés dans le zona, et cela dans les termes suivants : « Quand on étudie un peu attentivement les cas de zona, on est frappé des désordres nerveux qui parfois les accompagnent, notamment dans la sphère du grand sympathique. En ce qui me concerne, je me souviens de trois malades qui, à la suite d'un zona intercostal droit, ont offert durant 5 à 6 semaines des troubles fonctionnels très accusés du côté de l'estomac. »

## Forme spéciale de Névrite interstitielle hypertrophique progressive de l'enfance.

Présentation à la *Société de Neurologie de Paris,* séance du 7 juin 1906. *Revue Neurologique,* 1906, page 557.

Les deux malades présentés étaient deux frères chez lesquels on constatait bien l'existence d'un certain nombre de symptômes appartenant à la névrite interstitielle hypertrophique, par exemple les troubles de la marche avec steppage, un certain degré d'atrophie des muscles propres du pied et de la jambe, du varo-équinisme, l'absence des réflexes rotuliens, achilléens et plantaires, une diminution très marquée de la sensibilité cutanée surtout pour le toucher, une cypho-scoliose très prononcée, une augmentation de volume d'un certain nombre de nerfs périphériques. — Mais par d'autres caractères mes malades diffèrent très nettement de la description que

M. Dejerine a donnée de cette affection, description qu'il résume lui-même en ces termes : « Les symptômes étant ceux du tabes ordinaire arrivé à une période assez avancée de son évolution, mais associé à une atrophie musculaire généralisée, une cyphoscoliose et un état hypertrophique des nerfs. » — J'ai fait remarquer que, chez mes malades, il ne peut être question d'atrophie musculaire généralisée puisque les membres supérieurs sont à peine touchés. On ne peut dire non plus que chez mes malades les symptômes sont ceux du tabes arrivé à une période assez avancée de son évolution, puisqu'ils ne présentent ni douleurs fulgurantes, ni signe d'Argyll (il n'y a qu'une diminution d'intensité de la réaction à la lumière), ni signe de Romberg vrai, ni incontinence relative ou absolue d'urine, ni impuissance, ni ataxie des mouvements. En revanche, il existe chez mes malades un tremblement dans les mouvements intentionnels très analogue à celui de la sclérose en plaques; l'analogie avec cette dernière affection est rendue encore plus frappante par l'existence d'un trouble de la parole qui ressemble énormément à celui de la sclérose en plaques. Il y a donc lieu de considérer ces malades comme appartenant à une *forme spéciale* de la névrite interstitielle hypertrophique progressive.

## Sur un cas d'Hémiatrophie de la face et du membre supérieur avec Paralysie faciale du même côté.

En collaboration avec G. Marinesco.

*Société médicale des Hôpitaux*, 22 février 1895.

Il s'agit d'un homme présentant une affection atrophique ayant débuté dans l'enfance et portant sur la face, sur le membre supérieur et sur le thorax du côté gauche. L'affection se montra tout à fait progressive. — L'aspect n'était pas celui de l'hémiatrophie faciale du type Romberg, il n'existait sur le squelette de la face aucune dépression brusque et tout état cicatriciel de la peau faisait défaut. Les recherches bibliographiques entreprises pour trouver un autre cas semblable sont restées négatives. Les auteurs se demandent s'il ne s'agirait pas d'une affection du grand sympathique.

## Contribution à l'étude de quelques-unes des formes cliniques de la Myopathie progressive primitive.

En collaboration avec M. Georges Guinon.

*Revue de médecine*, octobre 1885, tome V, page 793.

Ce travail a été fait à une époque où, d'une part, MM. Landouzy et Dejerine venaient de publier leur mémoire sur la myopathie atrophique progressive (atrophie musculaire progressive de l'enfance, de Duchenne, avec participation de la face), où, d'autre part, M. Erb avait montré qu'un grand nombre de cas d'atrophie musculaire progressive n'étaient que des cas de myopathie (forme juvénile de Erb). M. Charcot entrant dans le mouvement avait proposé de procéder à une revision nosographique des atrophies musculaires progressives. Les différents auteurs témoignaient d'une certaine tendance à décrire chacun, comme une affection à part, la forme de myopathie qu'ils avaient particulièrement observée. — Nous avons cherché à prouver que cette manière de voir n'était pas conforme à la réalité, et qu'en fait il n'y avait là qu'une seule et même maladie, la Myopathie progressive primitive. — « En résumé, disions-nous, la paralysie pseudo-hypertrophique, la forme juvénile de Erb, l'atrophie infantile héréditaire de Duchenne ne sont pas des maladies différentes, mais des formes diverses d'une même maladie, la *myopathie progressive primitive*, et, en saine pathologie générale, on ne saurait trop insister sur l'*identité absolue* de ces trois formes, pour ce qui est de la nature de l'affection. Au point de vue clinique, au contraire, nous ne voyons aucun inconvénient à ce qu'on conserve une division parfaitement conforme à la réalité des faits, et à ce qu'on continue à décrire comme « paralysie pseudo-hypertrophique » les cas dans lesquels l'hypertrophie prédomine sur l'atrophie, à décrire comme « forme juvénile de Erb », ceux dans lesquels l'atrophie est beaucoup plus marquée que l'hypertrophie, à décrire enfin comme « forme infantile héréditaire de Duchenne » ceux où il y a participation très nette de la face. Nous admettons aussi que le tableau clinique de chacune de ces formes-types présente une certaine indépendance. Mais nous n'aurons garde d'oublier que des formes de transition peuvent se montrer qui relient entre elles les divisions en apparence les plus tranchées, et qui ne pouvant guère être classées dans telle catégorie plutôt que dans telle autre, montrent que l'on n'a affaire qu'à une seule et même maladie. » — L'avenir a prouvé que cette manière de voir est la plus conforme à la vérité.

## Sur une forme de Myopathie progressive primitive avec ptosis bilatéral et participation des muscles masticateurs.

*Société de Neurologie de Paris*, séance du 2 mai 1901.

Observation d'un homme de 25 ans, présentant les symptômes les plus nets de la myopathie progressive primitive, chez lequel existait en outre un *ptosis bilatéral* très prononcé et un affaiblissement extrême des *muscles*

FIGURE 70. — Photographie d'un cas de myopathie progressive primitive chez lequel existait un ptosis bilatéral ainsi que l'atrophie des muscles masticateurs.

*masticateurs*. L'auteur n'a pu, dans les recherches bibliographiques auxquelles il s'est livré, trouver aucun autre cas identique ; il existe d'autres cas dans lesquels on signale soit du ptosis, soit l'affaiblissement des muscles masticateurs, mais aucun ne présente la réunion de ces deux phénomènes ainsi que cela existait chez le malade qui fait l'objet du présent travail.

# NÉVROSES

**De la déviation faciale dans l'hémiplégie hystérique** (Hémispasme glosso-labié hystérique).

En collaboration avec M. le docteur Brissaud.

*Le Progrès médical,* 1887.

Il s'agit là de la première description du phénomène connu sous le nom d'*hémispasme glosso-labié hystérique*. Nous en avions observé deux très beaux cas dont l'observation se trouve rapportée *in extenso* dans le présent travail. A cette époque se trouvait très discutée la question de savoir si, dans l'hémiplégie hystérique, on observait une participation de la face. Nous montrâmes ici que, dans l'hémiplégie hystérique, on pouvait, à la vérité, observer une déviation de la face, parfois même très accentuée, mais nous faisions en même temps remarquer qu'il s'agissait là d'un spasme et pas du tout d'une paralysie analogue à celle qui se montre dans l'hémiplégie organique. Les principaux caractères qui distinguent l'hémispasme glosso-labié hystérique d'avec la paralysie faciale des hémiplégiques sont les suivants :

Dans l'hémispasme glosso-labié hystérique, il existe un *état de contraction spasmodique* de la musculature d'un côté de la bouche, portant presque exclusivement sur une seule lèvre, la supérieure ou l'inférieure, et s'accompagnant de *secousses* généralement très accentuées.

Dans l'*acte de souffler,* il y a issue de l'air, non pas du côté que l'on soupçonnerait être paralysé, mais du côté où existe l'état de contraction spasmodique.

*Déviation excessive de la langue* grâce à laquelle cet organe peut prendre les positions les plus bizarres; cette déviation a lieu du côté où existe l'état de contraction spasmodique, et se montre le plus souvent même sans que la langue soit tirée, par le seul acte d'ouvrir la bouche.

Je signalerai ce fait assez singulier que le second de nos malades était un tabétique (vérifié à l'autopsie); depuis lors j'ai eu l'occasion d'observer un nouveau cas d'hémispasme glosso-labié hystérique chez un malade atteint de tabes. Cette coïncidence est vraiment bien curieuse.

### Sulfure de Carbone et Hystérie.

*Bulletins de la Société médicale des Hôpitaux*, séance du 9 novembre 1888.

Ayant eu dans mon service deux hommes travaillant dans une usine de sulfure de carbone et atteints tous deux d'hémiplégie hystérique, j'ai mis à profit cette coïncidence pour essayer de tracer une description de l'hystérie sulfo-carbonée dont Delpech, Bonnet, Achard, etc., avaient déjà publié des exemples ; j'ai montré que cette hystérie sulfo-carbonée se comportait, d'une façon générale, comme la plupart des autres hystéries toxiques, sauf peut-être une aura spéciale consistant en une sensation d'échauffement au niveau des parties génitales. Je rappelais que, chez ces mêmes ouvriers manipulant le sulfure de carbone, plusieurs auteurs ont décrit l'existence de névrites périphériques toxiques. Je faisais remarquer à ce propos que ce ne pouvait être grâce à une pure coïncidence que nous voyons toutes les intoxications qui s'accompagnent de névrites périphériques donner également naissance à l'hystérie toxique, ainsi que cela a lieu pour le plomb, l'alcool, le mercure, d'où cette formule que : *Névrites périphériques et hystérie toxique sont fonctions des mêmes intoxications.*

### Deux observations d'Angine de poitrine dans l'Hystérie.

*Revue de médecine*, 1882.

Dans ces deux observations, dont l'une personnelle, l'autre due au docteur Mendelssohn (de Saint-Pétersbourg), on voyait, à côté de phénomènes nettement hystériques, survenir par intervalles des crises présentant tout l'aspect de l'angine de poitrine vulgaire : accès d'angoisse précordiale, pouls accéléré, irradiation dans l'auriculaire gauche, etc... Mais il existait en outre des symptômes qui ont été décrits en Allemagne comme constituant une forme spéciale d'angor pectoris, *angine de poitrine vaso-motrice* (Eulenburg). Ces symptômes sont les suivants : « Tout à fait au début, sensations thermiques anormales dans les extrémités, sensations d'engour-

dissement, de froid, auxquelles correspondent objectivement la pâleur et quelquefois la teinte cyanotique, le refroidissement, la diminution de la sensibilité de la peau des extrémités. L'artère radiale elle-même offre au doigt un calibre moindre, ses pulsations sont faibles, et sur un tracé sphygmographique présentent une diminution notable d'amplitude. »

L'auteur insiste sur ce fait que l'angine de poitrine étant un syndrome et non une maladie, il n'y aucune raison pour ne pas admettre l'existence d'une angine de poitrine hystérique, mais dans ses deux observations cette angine de poitrine a présenté en outre des manifestations vaso-motrices très curieuses.

**Contribution à l'étude de la paralysie hystérique sans contracture** (forme spasmodique, — forme non spasmodique).

En collaboration avec Souza-Leite.

*Revue de médecine*, 1887, page 421.

Plusieurs observations de paralysie hystérique sont réunies dans ce mémoire, les auteurs insistent sur ce fait qu'il n'existait dans ces cas aucune contracture et que les réflexes tendineux étaient augmentés chez certains malades, diminués chez d'autres, de telle sorte qu'il est impossible de considérer les paralysies hystériques comme étant toujours spasmodiques.

De plus, il est rare d'observer, dans les paralysies hystériques, la forme monoplégique pure; presque toujours, alors qu'un seul membre semble atteint, si on veut explorer avec soin l'autre membre du même côté, on ne tarde pas à constater ou bien que les mouvements y sont un peu moins libres, ou bien que la résistance aux mouvements communiqués a diminué, ou enfin que les réflexes tendineux n'ont pas la même intensité que dans le membre correspondant de l'autre côté du corps; il y a donc toujours une certaine tendance à l'hémiplégie.

Il convient de donner une grande importance à l'élément psychique dans la production des paralysies hystériques, ainsi que cela ressort des observations contenues dans ce travail.

## L'hystérie mâle à la Consultation du Bureau central.

*Progrès médical,* 27 juillet 1889, page 68.

Sur les 704 malades atteints d'affections médicales diverses que j'avais examinés à la Consultation du Bureau central pendant le mois de mai 1889, parmi lesquels il y avait 179 femmes et 525 hommes, j'ai constaté que 25 hommes présentaient les caractères de l'*hystérie massive,* et 3 ceux de l'*hystérie mitigée;* sur les 179 femmes, *une seule* offrait les caractères de l'*hystérie massive,* 5 ceux de l'*hystérie mitigée.* Ce qui donne comme pourcentage pour les femmes 0,58 °/₀, pour les hommes 4,76 °/₀. C'est-à-dire que l'hystérie massive se montre, dans certains milieux, avec une prédominance beaucoup plus grande chez les hommes que chez les femmes, puisque pour les premiers elle est 8 fois plus fréquente que pour les secondes. Il est juste de faire remarquer que les hommes qui se pressaient à la Consultation du Bureau central telle qu'elle était organisée à cette époque, appartenaient pour une grande proportion à la lie de la population parisienne, et que beaucoup d'entre eux étaient des vagabonds ou des repris de justice.

## Ancienne observation d'Éternuement névropathique dans l'Hystérie.

*Progrès médical,* 7 janvier 1888.

En faisant des recherches bibliographiques j'avais retrouvé une ancienne observation d' « Eternuement violent guéri par le Kina », publiée en 1772 par P. Jon. Bergius dans les *Mémoires de l'Académie de Stockholm.* Il s'agissait, à n'en pas douter, d'éternuements hystériques, comme je le faisais remarquer en reproduisant cette intéressante observation et la faisant suivre de quelques considérations sur ce sujet.

### Sur un cas d'Hystérie sénile.

*Bulletins de la Société médicale des Hôpitaux de Paris,* séance du 8 novembre 1901.

Chez cet homme, âgé de 72 ans au moment de cette communication, une hémiplégie hystéro-traumatique des membres du côté gauche était survenue en 1854 à la suite d'une chute du haut d'un échafaudage. Cette hémiplégie durait encore en 1901, et un fort hémispasme glosso-labié hystérique était venu s'y joindre. Actuellement d'ailleurs, en 1901, à l'âge de 72 ans, cet homme continue à présenter des pollutions nocturnes, et il affirme que les attaques convulsives dont il est parfois atteint se terminent toujours par une éjaculation. Ce qui est certain, c'est que ces attaques peuvent être arrêtées par la compression des testicules. — Il s'agit donc d'un cas d'hystérie sénile présentant des symptômes assez particuliers.

### Deux cas d'Astasie-Abasie à début sénile.

*Bulletins de la Société médicale des Hôpitaux,* séance du 29 novembre 1901.

Chez l'un de ces malades, âgé de 72 ans, l'affection s'est montrée à 65 ans. L'autre malade, âgé de 80 ans, a présenté les premiers phénomènes d'astasie-abasie à 68 ans. Chez tous deux les troubles de la marche sont demeurés invariables. — Ces deux malades n'offraient aucun stigmate hystérique actuel, sauf l'abolition du réflexe pharyngé, aussi me suis-je demandé, avec Petren, s'il s'agit là d'une affection hystérique; mais, contrairement à cet auteur, je me suis refusé à admettre que, malgré l'âge avancé où l'affection s'est montrée, il s'agisse d'un trouble dû spécialement à l'artério-sclérose. En effet, si l'artério-sclérose était en jeu, l'état des malades ne serait pas resté le même, ainsi que leur santé générale, pendant 7 ans chez l'un, pendant 12 ans chez l'autre (et ce dernier n'avait pas moins de 80 ans)!

## Tachycardie dans la Paralysie agitante.

(Extrait d'une statistique sur la consultation externe de la Clinique des maladies du système nerveux.)

*Progrès médical,* décembre 1885.

Chez les paralytiques agitants venus à la consultation externe de la Salpêtrière, nous avons recherché spécialement le nombre des pulsations cardiaques et nous avons ainsi constaté la fréquence de la tachycardie chez ces malades.

Voici les résultats que nous avons obtenus par l'examen de 31 cas de paralysie agitante :

Dans 7 cas seulement le nombre des pulsations était de 76 ou au-dessous (1 fois 68 — 1 fois 64).

Dans 5 cas le nombre des pulsations était compris entre 76 et 90.

Dans 19 cas le nombre des pulsations était de 90 ou au-dessus (le plus haut chiffre observé a été 122 ; 2 fois on a noté 120).

En comparant entre eux ces différents malades il semble que l'augmentation du nombre des pulsations ait une tendance plus grande à se montrer chez ceux qui sont atteints de cette maladie depuis plus longtemps, sans que cependant il y ait rien d'absolu à cet égard.

## Note sur l'Ovarie dans la chorée de Sydenham.

*Progrès médical,* 1886.

Il n'est pas à notre connaissance qu'aucun travail sur ce sujet ait été publié antérieurement à celui-ci. Sur 33 cas de chorée de Sydenham observés à la consultation externe de M. Charcot, à la Salpêtrière, dont 27 filles, l'ovarie n'a fait défaut que 9 fois ; 10 fois elle siégeait à droite, 10 fois à gauche ; dans 4 cas elle était bilatérale. Parfois elle s'est montrée assez intense pour que, d'eux-mêmes, les enfants ou les parents aient attiré l'attention du médecin sur « une douleur dans le ventre ». — Dans les 9 cas où l'ovarie n'a

pu être constatée, il s'agissait 5 fois de garçons; chez ceux-ci la pression du testicule ou du cordon n'a réveillé aucune douleur spéciale.

Dans un cas de chorée gravide nous avons pu également constater l'existence de l'ovarie.

Toujours nous avons vu que le côté où siège le point ovarien, quand il est unilatéral, est celui par lequel ont débuté les mouvements anormaux.

### Torticolis mental avec mouvements des membres supérieurs de nature spasmodique.

En collaboration avec M. G. Guillain.

*Société de Neurologie de Paris*, séance du 17 avril 1902.

Présentation d'un malade à la Société de Neurologie. Il s'agissait d'une variété de torticolis spasmodique avec mouvements de même nature et de même origine dans les membres supérieurs.

### Chorée chronique de nature indéterminée chez un homme de 60 ans (début à l'âge de 7 ans). Présentation du malade.

En collaboration avec M. Crouzon, interne du service de Bicêtre.

*Société de Neurologie*, 2 avril 1903.

Notre malade, âgé de 60 ans, présente des mouvements choréiques caractéristiques; et, cependant, dans diverses publications, il figure avec le diagnostic d'Athétose double. Malgré l'âge du malade, on n'est pas en présence de la chorée de Huntington, mais d'une chorée chronique qui aurait débuté à l'âge de 7 ans à la suite d'une maladie infectieuse.

**Spasme névropathique d'élévation des yeux.**

*Société de Neurologie de Paris,* séance du 18 avril 1901.

Il s'agit d'un malade qui se trouvait dans l'impossibilité de diriger en bas son regard. Une discussion animée s'engagea à son sujet, discussion à laquelle prirent part M. Ballet, M. Babinski, M. Parinaud et M. Brissaud. Pour plusieurs de mes collègues ce trouble dans la direction du regard était attribuable à une lésion organique des centres nerveux; je soutenais au contraire que ce trouble était purement fonctionnel. L'accord ne put s'établir entre les partisans de ces deux opinions.

# TRAVAUX SCIENTIFIQUES

## QUE J'AI INSPIRÉS

## OU POUR LESQUELS J'AI FOURNI DES DOCUMENTS (1)

*L'Acromégalie,* par SOUZA-LEITE (de Bahia). Thèse de Paris, 1890.

*La Forme douloureuse de l'acromégalie,* par STATE (de Bucharest). Thèse de Paris, 1899.

*Acromégalie ; crises épileptiformes avec équivalents psychiques,* par MOUTIER. Société de Neurologie, 8 novembre 1906.

*Maladie chronique réalisant le syndrome de Pierre Marie (ostéo-arthropathie hypertrophiante),* par Maurice LEMERCIER. Thèse de Paris, 1902.

*Contribution à la pathologie du rachis; autopsie d'un cas de cyphose hérédo-traumatique,* par LÉRI. Société médicale des hôpitaux, 22 juillet 1904.

*La Spondylose rhizomélique,* par LÉRI. *Revue de Médecine,* août-septembre-octobre 1899.

*Anatomie pathologique et pathogénie des ankyloses vertébrales et spécialement de la spondylose rhizomélique,* par LÉRI. Congrès de médecine, Liège, 1905.

*Pathogénie des ankyloses et particulièrement des ankyloses vertébrales,* par LÉRI. Rapport au Congrès de l'Avancement des Sciences, Lyon, 1906.

*La Dysostose cléiao-cranienne héréditaire,* par PIERRE. Thèse de Paris, 1898.

*La Neurofibromatose,* par HOISNARD. Thèse de Paris, 1898.

*Maladie de Recklinghausen et névrome plexiforme de la main,* par MOUTIER. Société de Neurologie, 8 novembre 1906.

(1) Dans cette énumération se trouvent de nombreuses lacunes ; je prie ceux de mes élèves, dont les travaux ne sont pas mentionnés ici, de ne voir dans cette omission que le résultat d'un oubli tout à fait involontaire.

*Phlébite syphilitique secondaire,* par CAMPBELL (d'Édimbourg). Société médicale des hôpitaux, 21 novembre 1902.

*Cancer du colon transverse; adhérences de l'appendice,* par DOBROVICI (de Bucharest). Société anatomique, mai 1902.

*Un Cas de tumeur épithéliale développée aux dépens de la glande thyroïde,* par BRANCA et MÉNIER. *Annales des maladies de l'oreille,* 1896.

*Étude sur l'anatomie pathologique de la maladie de Friedreich,* par VINCELET. Thèse de Paris, 1900.

*Sur l'anatomie pathologique de l'hérédo-ataxie cérébelleuse,* par SWITALSKI (de Lemberg). *Revue neurologique,* 1901.

*Anatomie pathologique d'une forme d'hérédo-ataxie cérébelleuse,* par RYDEL (de Cracovie). *Nouvelle Iconographie de la Salpêtrière,* 1904, n° 4.

*Atrophie primitive parenchymateuse du cervelet à localisation corticale,* par ROSSI (de Milan). Société de Neurologie, 6 décembre 1906.

*Un Nouveau Cas de soi-disant hétérotopie du cervelet,* par ROUSSY. Société de Neurologie, 11 janvier 1906.

*Malformation du cervelet,* par ROSSI. Société de Neurologie, 7 juillet 1906.

*Lésions musculaires dans la maladie de Parkinson,* par IDELSOHN (de Riga). Société de Neurologie, 14 avril 1904.

*Un Cas de ramollissement complet des lobes droit et moyen du cervelet avec destruction des noyaux centraux de ces lobes,* par SWITALSKI (de Lemberg). Société de Neurologie, 1900.

*Hémianopsie latérale homonyme avec autopsie,* par FERRAND. Société de Neurologie, 1900.

*L'État du corps calleux aans les grosses lésions du cerveau,* par KATTWINKEL (de Munich). Congrès de médecine, 1900.

*Deux cas de porose cérébrale,* par GUILLAIN. Société de Neurologie, novembre 1901.

*Deux nouveaux cas de lésions limitées au bourrelet du corps calleux,* par PELNAR et SKALICKA (de Prague). Société de Neurologie, 15 mai 1902.

*Les Hémorragies pie-mériennes secondaires de l'hémorragie cérébrale et la couleur sanglante du liquide céphalo-rachidien,* par CROUZON. Société de Neurologie, 15 janvier 1903.

*Contribution à l'étude des hémorragies sous-pie-mériennes secondaires à l'hémorragie cérébrale,* par FAURE-BEAULIEU et FAGE. Société de Neurologie, 2 mars 1905.

*Kystes sous-épendymaires,* par CROUZON. Société anatomique, mai 1902.

*Hémorragie sous-dure-mérienne; engagement de la circonvolution de l'hippocampe dans le trou occipital,* par FAURE-BEAULIEU. Société de Neurologie, 1er décembre 1904.

*Étude histologique de l'état vermoulu de l'écorce cérébrale,* par DOUGHERTY (de New-York). Société de Neurologie, 1er décembre 1904.

*Concrétions calcaires dans la paroi des vaisseaux cérébraux,* par CATOLA (de Florence). *Nouvelle Iconographie de la Salpêtrière,* 1904, n° 5.

*Le Cerveau sénile,* par LÉRI. Rapport au Congrès des aliénistes et neurologistes, Lille, 1906.

*Méningite syphilitique en plaques avec épilepsie jacksonienne,* par LÉRI. Société anatomique, avril 1904.

*Anévrisme carotidien intra-cranien,* par LÉRI. Société anatomique, avril 1904.

*Le Faisceau longitudinal inférieur,* par ARCHAMBAULT (d'Albany-N.-Y.). Société de Neurologie, novembre 1905, et *Nouvelle Iconographie de la Salpêtrière,* 1906, nos 1 et 2.

*Un Cas d'hémorragie méningée sous-dure-mérienne,* par ROUSSY. Société de Neurologie, 8 janvier 1905.

*Sarcome angiolithique du cerveau,* par ROUSSY. Société anatomique, 24 novembre 1905.

*Un Cas de maladie de Morvan avec autopsie,* par G. MARINESCO. Société médicale des Hôpitaux, 12 février 1897.

*Autopsie d'un cas de paralysie infantile,* par SITTA (de Prague). Congrès de médecine, 1900.

*Les Lésions de la moelle épinière chez les amputés,* par SWITALSKI (de Lemberg). *Revue neurologique,* 30 janvier 1901.

*Sur l'existence de voies lymphatiques systématisées dans la moelle épinière*, par GUILLAIN. Société de Biologie, mai 1899.

*La Circulation de la lymphe dans la moelle épinière*, par GUILLAIN. *Revue neurologique*, décembre 1899.

*Aspect ondulé des racines rachidiennes persistant sept ans après un affaissement brusque de la colonne vertébrale*, par LÉRI et MOCQUOT. Société de Neurologie, 2 juillet 1903.

*Le Faisceau pyramidal dans un cas d'hémiplégie cérébrale infantile*, par CATOLA (de Florence). Société de Neurologie, 7 janvier 1904.

*Contribution à l'étude du faisceau pyramidal dans l'hémiplégie cérébrale infantile*, par CATOLA. *Rivista di Patologia nervosa e mentale*, mars 1904.

*Épithéliome de la moelle*, par LÉRI et CATOLA. Société anatomique, 30 juin 1905.

*Épithéliome de la moelle : le diagnostic cytologique*, par LÉRI et CATOLA. Société de Neurologie, juillet 1905.

*Lésions de la moelle des amputés*, par FŒRSTER (de Bonn). Société médicale des hôpitaux, 25 mars 1904.

*Poliomyélite antérieure aiguë de l'adulte avec lésions en foyers*, par LÉRI et WILSON (d'Édimbourg). Société de Neurologie, 5 mai 1904, et *Nouvelle Iconographie de la Salpêtrière*, 1904, n° 6.

*Arthropathies tabétiques avec fractures spontanées du bassin et du fémur*, par FERRAND et PÉCHARMANT. Congrès international de médecine, 1900.

*Arthropathie tabétique de la hanche et du genou ; participation du péroné*, par MOUTIER et DEROIDE. Société de Neurologie, 7 juillet 1906.

*Dissection d'un pied tabétique*, par IDELSOHN (de Riga). Société de Neurologie, 7 janvier 1904.

*Beitrag zur Pathologie und Histologie des « tabischen Fusses »*, par IDELSOHN. *Deutsche Zeitschrift für Nervenheilkunde*, 1904.

*Les Testicules des tabétiques*, par HEVEROCH (de Prague). Société de Neurologie, mars 1902.

*Anatomie pathologique des scléroses combinées tabétiques*, par CROUZON. *Nouvelle Iconographie de la Salpêtrière*, 1904, n° 1.

*Un Cas de sclérose latérale amyotrophique avec dégénération de la voie pyramidale suivie au Marchi de la moelle jusqu'au cortex,* par ROSSI et ROUSSY. Société de Neurologie, 5 avril 1906.

*Concomitance chez un même malade de paraplégie cérébrale infantile et de paralysie spinale infantile. — Examen anatomique,* par J. ROSSI. Communication à la Société de Neurologie de Paris, 7 février 1907. — *Revue neurologique,* 1907, page 185. — *Nouvelle Iconographie de la Salpêtrière,* mars-avril 1907.

*Étude anatomique d'un cas de syndrome de Weber avec hémianopsie; foyer de ramollissement dans le pédoncule cérébral, dans les corps genouillés externe et interne et dans la bandelette optique,* par J. ROSSI et G. ROUSSY. Communication à la Société de Neurologie, séance du 2 mai 1907. — *Revue neurologique,* 1907, page 529. — *Nouvelle Iconographie de la Salpêtrière,* 1907, mai-juin.

*Sur certaines réactions chromatiques de sang dans le diabète sucré.* Applications thérapeutiques, par LE GOFF. Thèse de Paris, 1897.

*Le Diabète lévuiosurique,* par SEKEYAN. Thèse de Paris, 1897.

*Recherches expérimentales sur l'éosine,* par LE GOFF et SAINTON. *Progrès médical,* 1898.

*Troubles oculaires dans l'albuminurie cyclique intermittente,* par VIARDOT. Thèse de Paris, 1897.

*Complications oculaires de la maladie de Pavy,* par OSTWALT. Thèse de Paris, 1897.

*Un Cas de polyurie avec lésion du quatrième ventricule,* par SWITALSKI (de Lemberg). Société de Neurologie, 1900.

*Étude sur les urines des goutteux,* par VILLARET. Thèse de Paris, 1901.

*Sur les troubles trophiques de la lèpre,* par Mlle VOLPER. Thèse de Paris, 1898.

*De la levure de bière et de son emploi dans le traitement de certaines affections pulmonaires du vieillard,* par Jean LARDIER. Thèse de Paris, 1902.

*Recherches cliniques sur les troubles de la sensibilité générale, du sens musculaire et du sens stéréognostique dans les hémiplégies de cause cérébrale,* par BOURDICAULT-DUMAY. Thèse de Paris, 1897.

*Recherches cliniques sur les groupes musculaires paralysés dans l'hémiplégie d'origine cérébrale,* par CLAVEY. Thèse de Paris, 1897.

*Ueber Störungen des Würgreflexes, der Sprache, und aer Deglutition bei Hemiplegien,* par KATTWINKEL (de Munich). *Deutsches Archiv für klinische Medicin,* 1897.

*De l'hémiplégie traumatique,* par MARTIAL. *Nouvelle Iconographie de la Salpêtrière,* 1900, nos 3, 4 et 5, et thèse de Paris, 1900.

*Des réflexes cutanés et tendineux et de leur dissociation (antagonisme) dans les maladies du système nerveux,* par CHADYNSKY. Thèse de Paris, 1901.

*Marche de flanc chez les hémiplégiques,* par CAMPBELL (d'Édimbourg) et CROUZON. Société de Neurologie, 5 février 1903.

*Le Réflexe des orteils chez les enfants,* par LÉRI. Société de Neurologie, 2 juillet 1903, et *Revue neurologique,* 30 juillet 1903.

*L'État des nerfs oculo-moteurs dans l'hémiplégie organique de l'adulte,* par S. A. K. WILSON (d'Edimbourg). Société de Neurologie, 7 janvier 1904.

*Hémichorée chronique par lésion cérébrale infantile. Réaction anormale des muscles au courant faradique,* par LEWANDOWSKY (de Berlin). Société de Neurologie, 2 février 1905.

*Hémiplégie cérébrale infantile. Spasmes mobiles; mouvements athétosiformes et hypertrophie musculaire du côté hémiplégié,* par FAURE-BEAULIEU et LEWANDOWSKY. Société de Neurologie, 2 février 1905.

*Hémiplégie dans le tabes,* par LOPEZ. Thèse de Paris, 1898.

*De l'hémiplégie dans le tabes,* par CAYLA. Thèse de Paris, 1902.

*Tabes évoluant chez un hémiplégique,* par MOUTIER. Société de Neurologie, 8 novembre 1906.

*Un Cas d'association hystéro-organique : hémispasme glosso-labié et hémiplégie hystérique chez un tabétique,* par CROUZON et DOBROVICI. Société de Neurologie, 15 mai 1902.

*De l'hypotonie musculaire dans le tabes,* par SUREAU. Thèse de Paris, 1898.

*Tabes avec paralysie du spinal,* par HUET et GUILLAIN. Société de Neurologie, 13 mars 1902.

*La Paralysie de la branche externe du spinal dans le tabes,* par Mlle AVDAKOFF (de Charkoff). Thèse de Paris, 1906.

*Tabes avec atrophie des maxillaires supérieurs*, par GUILLAIN. Société médicale des hôpitaux, 17 mai 1901.

*La Sensibilité tactile et musculaire dans le tabes*, par VASCHIDE et ROUSSEAU. Société de Neurologie, 3 décembre 1903.

*Relations cliniques de la cécité avec la paralysie générale et le tabes*, par LÉRI. Congrès des aliénistes et neurologistes, Pau, 1904.

*Cécité et tabes*. Étude clinique, par LÉRI. Thèse de Paris, 1904.

*Sur un cas de tabes avec arthropathies multiples et hémiplégie organique*, par CABROL. Thèse de Paris, 1897.

*Note sur les altérations de la sensibilité et leur rapport avec la perception de l'espace dans un cas de sclérose combinée*, par VASCHIDE et ROUSSEAU. Société de Neurologie, 3 mars 1903.

*Ueber acquirirte combinirte Strangsklerosen*, par KATTWINKEL (de Munich). *Deutsches Archiv für klinische Medicin*, 1902.

*Un Cas de sclérose combinée sénile*, par CROUZON et S. A. K. WILSON (d'Édimbourg). Société de Neurologie, 3 mars 1904.

*Les Scléroses combinées de la moelle*, par CROUZON. Thèse de Paris, 1904.

*Sclérose en plaques et syphilis*, par CATOLA (de Florence). *Nouvelle Iconographie de la Salpêtrière*, 1906, n° 4.

*Le Thorax en bateau dans la syringomyélie*, par ASTIÉ. Thèse de Paris, 1897.

*Main succulente et atrophie musculaire dans la syringomyélie*, par MARINESCO. Thèse de Paris, 1897.

*Névromes intramédullaires dans deux cas de syringomyélie avec main succulente*, par BISCHOFSWERDER (de Varsovie). *Revue neurologique*, 1901.

*Lésions des cordons postérieurs et troubles de la sensibilité dans un cas de syringomyélie*, par BISCHOFSWERDER. Société de Neurologie, janvier 1902.

*Étude sur la syringomyélie*, par BISCHOFSWERDER. Thèse de Paris, 1902.

*Topographie des troubles de la sensibilité dans la syringomyélie* par VERAGUTH (de Zurich). Sociéte de Neurologie, mars 1902.

*La Névrite ascendante dans l'étiologie de la syringomyélie,* par GUILLAIN. Société médicale des hôpitaux, 14 février 1902.

*La Forme spasmodique de la syringomyélie,* par GUILLAIN. Société médicale des hôpitaux, 25 avril 1902.

*La Forme spasmodique de la syringomyélie. — La Névrite ascendante et le traumatisme dans l'étiologie de la syringomyélie,* par GUILLAIN. Thèse de Paris, 1902.

*Les Troubles vésicaux dans la syringomyélie,* par ALBARRAN et GUILLAIN. *Semaine médicale,* 4 décembre 1901.

*La Syringomyélie traumatique,* par GUILLAIN. Société de Neurologie, 15 mai 1902.

*Syringomyélie traumatique avec hydrocéphalie,* par ACHUCARRO (de Madrid). Société de Neurologie, 7 juin 1905.

*Étude des troubles de la sensibilité dans la syringomyélie,* par CATOLA (de Florence) et LEWANDOWSKY (de Berlin). *Medizinische Klinik,* 1906, n° 21.

*Forme anormale de maladie familiale (hérédo-ataxie cérébelleuse),* par LÉRI et R. LABBÉ. Société de Neurologie, 9 novembre 1905.

*Étuae de la diadococinésie chez les cérébelleux,* par CAMPBELL (d'Édimbourg) et CROUZON. Société de Neurologie, 4 décembre 1902.

*Alcoolisme et paralysies par compression,* par GUILLAIN. Société de Neurologie, mai 1901.

*Paralysie radiculaire traumatique du plexus brachial avec atrophies osseuses et troubles de la pression artérielle dans le membre paralysé,* par GUILLAIN et CROUZON. Société de Neurologie, 3 juillet 1902.

*Atrophies musculaires progressives spinales et syphilis,* par LÉRI. Congrès des aliénistes et neurologistes, Bruxelles, 1903.

*Amyotrophie viscérale (hernies de la muqueuse vésicale) chez un syringomyélique,* par LÉRI. Société de Neurologie, 7 juillet 1904.

*Contribution à l'étude de la maladie de Thomsen,* par NIKONOFF (de Moscou). Thèse de Paris, 1897.

*Paramyoclonus multiplex et ses rapports avec le tic convulsif d'origine nucléaire,* par VITEK (de Prague). Congrès des médecins et naturalistes tchèques, Prague, 1901.

*Sur la conservation des fonctions des membres dans l'Amyotrophie du type Charcot Marie,* par GUILLAIN. Société de Neurologie, juin 1901.

*Hémiatrophie de la langue,* par GUILLAIN. Société de Neurologie, juillet 1901.

*De l'hystérie aux dix-septième et dix-huitième siècles,* par Mme ABRICOSSOFF (de Saint-Pétersbourg). Thèse de Paris, 1897.

*A propos des relations entre l'astasie-abasie et l'artério-sclérose,* par PELNAR (de Prague). *Revue neurologique,* 15 septembre 1902.

*Troubles psychiques dans la chorée chronique progressive,* par KATTWINKEL (de Munich). *Deutsches Archiv für klinische Medicin,* 1899.

*La Sialorrhée dans la maladie de Parkinson,* par CATOLA (de Florence). Société de Neurologie, 12 janvier 1905.

*Les Injections sous-cutanées de scopolamine dans la maladie de Parkinson,* par ROUSSY. Société de Neurologie, 12 janvier 1905.

*Affection spasmodique congénitale et familiale,* par Mlle PESKER (d'Odessa). Société de Neurologie, 1900.

*Un Cas d'affection familiale à symptômes cérébro-spinaux,* par Mlle PESKER. Thèse de Paris, 1900.

*Les Hyperesthésies cutanées en rapport avec les affections viscérales.* Étude critique et comparée des idées de Head, par GUILLAIN. *Revue de médecine,* mai 1901.

*Mesure aes troubles de la sensibilité au diapason,* par RYDEL (de Cracovie). Société de Neurologie, 3 décembre 1903.

*Un Cas de mouvements du membre inférieur droit associés à l'exercice de la parole chez un aphasique,* par SAINTON. Revue neurologique, 1897.

*L'Aphasie hystérique,* par GUILLAIN. Société de Neurologie, avril 1901.

*Bégaiement hystérique,* par GUILLAIN. Société de Neurologie, avril 1901, et *Revue de médecine,* octobre 1901.

*Contribution à la pathologie de la lecture et de l'écriture,* par FŒRSTER (de Bonn). Société de Neurologie, 3 décembre 1903.

*A propos de la pathologie de la lecture et de l'écriture. Cécité verbale congénitale chez un débile,* par FŒRSTER. Société de Neurologie, 4 février 1904.

*Note sur un cas d'amusie incomplète chez un musicien professionnel atteint également d'aphasie sensorielle très prononcée,* par NATHAN. Société de Neurologie, 1er février 1906.

*Rachicocaïnisation et douleur,* par HOULIÉ. Thèse de Paris, 1901.

*Hyperesthésie et hyperalgésie radiculaires chez un tabétique traitées par l'injection intra-arachnoïdienne de doses minimes de cocaïne,* par GUILLAIN. Société médicale des hôpitaux, 17 mai 1901.

*La Choline dans le liquide céphalo-rachidien comme signe de dégénération nerveuse,* par S. A. K. WILSON (d'Édimbourg). Société de Neurologie, 14 avril 1904.

# TABLE DES MATIÈRES

Pages.

*Titres et Fonctions; Enseignement* . . . . . 7

## TRAVAUX SCIENTIFIQUES

### DESCRIPTION DE DIVERSES ENTITES MORBIDES NOUVELLES

Acromégalie . . . . . 12
Ostéo-Arthropathie hypertrophiante pneumique . . . . . 20
Spondylose rhizomélique . . . . . 22
Dysostose cléido-cranienne héréditaire . . . . . 25
Forme d'Amyotrophie Charcot-Marie . . . . . 27
Hérédo-Ataxie Cérébelleuse . . . . . 31
Achondroplasie dans l'adolescence et l'âge adulte . . . . . 34
Paramyoclonus multiplex . . . . . 37
Maladie de Thomsen . . . . . 37
Migraine Ophthalmoplégique . . . . . 38
Cyphose hérédo-traumatique de Bechterew . . . . . 40
Premier cas en France de Guérison du myxœdème par ingestion de glande thyroïde. 40
Ostéite déformante de Paget . . . . . 42
Neurofibromatose généralisée . . . . . 42

### ANATOMIE PATHOLOGIQUE

Anatomie pathologique de l'Aphasie . . . . . 47

*Revision de la question de l'Aphasie* . . . . . 48
L'évolution du langage considérée au point de vue de l'étude de l'Aphasie . . . . . 55
Ramollissement du pied de la III^e circonvolution frontale gauche chez un droitier sans aphasie de Broca . . . . . 57
Nouveau cas d'Aphasie de Broca sans lésion de la III^e frontale gauche . . . . . 58
Un cas d'Anarthrie transitoire par lésion de la zone lenticulaire . . . . . 59

Pages.

Nouveau cas de lésion corticale du pied de la III^e frontale gauche chez un droitier sans trouble du langage ..... 59
Rectifications à propos de la question de l'Aphasie ..... 60
A propos d'un cas d'Aphasie de Wernicke considéré par erreur comme un cas de démence sénile ..... 60
Un nouveau cas d'Aphasie de Broca sans lésion de la III^e frontale ..... 60
Présentation d'un cerveau sénile avec atrophie simple des circonvolutions simulant une lésion en foyer de $F_3$ ..... 61
Sur la fonction du langage (rectifications à propos d'un article de M. Grasset) ... 62

## ANATOMIE PATHOLOGIQUE *(Suite)*

Anatomie pathologique de l'Acromégalie ..... 63
Anatomie pathologique de la Spondylose rhizomélique ..... 66
Anatomie pathologique de la Cyphose hérédo-traumatique ..... 70
Autopsie d'un cas de Malformation congénitale du cœur ..... 71
Cas de diabète bronzé suivi d'autopsie ..... 72
Neurofibromatose généralisée ..... 73
Des foyers lacunaires de désintégration ..... 75
État vermoulu du cerveau ..... 77
Étude de la Rétine et du Nerf Optique dans l'Amaurose tabétique ..... 79
Le « *faisceau résiduaire* » de la bandelette optique; le ganglion optique basal et ses connexions ..... 83
Existe-t-il des localisations dans la capsule interne ? ..... 90
Un cas de lésion linéaire limitée à la substance blanche de la frontale ascendante dans sa moitié supérieure ..... 92
Les lésions du système lymphatique postérieur de la moelle sont l'origine du processus anatomo-pathologique du tabes ..... 93
Sur les lésions des cordons postérieurs dans la moelle des lépreux ..... 97
Deux nouveaux cas de sclérose latérale amyotrophique suivis d'autopsie ..... 99
Autopsie de sclérose latérale amyotrophique sans lésion du faisceau pyramidal au niveau des pédoncules ..... 100
Sur la localisation des lésions dans la sclérose latérale amyotrophique ..... 101
Origine poliomyélitique des lésions des faisceaux blancs médullaires dans la pellagre, la paralysie générale et différentes scléroses combinées ..... 102
Origine exogène ou endogène des lésions du cordon postérieur étudiées comparativement dans le tabes et dans la pellagre ..... 102
Étude comparative des lésions médullaires dans la paralysie générale et le tabes .. 102
Sur l'incongruence entre les lésions des fibres radiculaires intramédullaires et les lésions des troncs des racines ..... 104
Trois cas de tabes présentant des corps granuleux dans les cordons postérieurs de la moelle ..... 105
Autopsie d'un cas de maladie de Basedow coïncidant avec le tabes ..... 106
Autopsie d'un cas de tabes avec amyotrophie de la langue ..... 106
Dégénérations secondaires ..... 107
Faisceau pyramidal direct et faisceau en croissant ..... 108

Pages.

Dégénérations secondaires du cordon antérieur de la moelle ..... 108
Le faisceau pyramidal homolatéral ; le côté sain des hémiplégiques ..... 112
Le faisceau pyramidal dans l'hémiplégie infantile ; hypertrophie compensatrice du faisceau pyramidal ..... 113
Contribution à l'étude de l'hémiatrophie cérébrale par sclérose lobaire ..... 115
Le faisceau de Türck ..... 116
Dégénérations consécutives à une lésion ancienne du noyau rouge ..... 117
Ramollissement de la substance noire de Sömmering ..... 119
Sur les connexions des pédoncules cérébelleux supérieurs chez l'homme ..... 120
Sclérose des olives bulbaires ..... 120
Volumineuse crétification dans un pédoncule cérébral ..... 121
Deux cas d'hémorragie protubérantielle ..... 122
Sur la compression du cervelet par les foyers d'hémorragie cérébrale ..... 122
Cholestéatome de la base de l'encéphale ..... 123
Énorme kyste posthémorragique occupant la profondeur des circonvolutions rolandiques ..... 125
Sur un cas d'abcès du lobe temporal gauche ..... 125
De l'état du Corps calleux dans les grosses lésions du cerveau ..... 126
Sur une lésion scléreuse du splenium s'étendant à la couche sous-épendymaire ..... 126
Existence sur un cerveau de trois tubercules mamillaires ..... 127
Présentation de divers cerveaux pathologiques ..... 127
Cerveaux d'aphasiques avec lésion sous-épendymaire ..... 127
Ramollissement du cuneus et hémianopsie ..... 128
Rapport sur les névrites périphériques ..... 128

## TECHNIQUE

Sur la recherche des corps granuleux dans les centres nerveux ..... 130
Méthode de mensuration des atrophies du névraxe ..... 132
Durcissement des centres nerveux *in situ* par injection de formol dans la cavité cranienne ..... 132

## MÉDECINE ET THÉRAPEUTIQUE

ORIGINE INFECTIEUSE DE CERTAINES MALADIES ..... 137

Sclérose en plaques et maladies infectieuses ..... 138
Hémiplégie cérébrale infantile et maladies infectieuses ..... 138
Leçons sur la Paralysie spinale infantile ..... 139
Sur la Coïncidence chez un même malade de la paraplégie cérébrale infantile et de la paralysie spinale infantile ..... 139
Infections et Épilepsie ..... 141
Sur un cas de Paralysie de Landry avec constatation dans les centres nerveux de lésions poliomyélitiques liées à la présence d'un microbe ..... 143
Rhumatisme chronique infectieux. — Rhumatisme chronique arthritique ..... 144
De la nature infectieuse des chéloïdes ..... 144
Vitiligo et Syphilis ..... 145

DIABÈTE :

Pages.

De la réaction de Bremer sur le sang des diabétiques . . . . . 146
Dosage du glucose dans le sang par le bleu de méthylène . . . . . 146
Observation d'un diabétique traité par ingestion de bleu de méthylène . . . . . 147
Note sur deux nouvelles observations de diabète sucré traité par ingestion de bleu de méthylène . . . . . 147
Étude clinique de quelques cas de diabète sucré. — De l'intervention chirurgicale chez les diabétiques . . . . . 148
Revue générale sur la perte du réflexe rotulien dans le Diabète . . . . . 149
Sur un syndrome clinique et urologique se montrant dans le diabète lévulosurique et caractérisé par un état mélancolique avec insomnie et impuissance . . . . . 149

CORPS THYROÏDE. — MALADIE DE BASEDOW :

Contribution à l'étude et au diagnostic des formes frustes de la maladie de Basedow . . . . . 150
Revue critique sur la nature et sur quelques-uns des symptômes de la maladie de Basedow . . . . . 151
Sur la nature de la maladie de Basedow . . . . . 152
Maladie de Basedow et Goitre basedowifié . . . . . 153
Sur la reviviscence du thymus . . . . . 154

AFFECTIONS DU SYSTÈME OSSEUX :

Une forme spéciale de Rhumatisme chronique sénile . . . . . 156
Déformations thoraciques dans quelques affections médicales . . . . . 158
Sur la déformation thoracique « en taille de guêpe » chez certains myopathiques. 158
Sur la déformation du crâne constatée dans certains cas de myopathie progressive primitive . . . . . 159
Un cas de fracture par atrophie osseuse de l'humérus chez un myopathique . . . . . 160
Ostéopathie systématisée à type non décrit (ostéopathie facio-diaphysaire) . . . . . 161
Un cas d'Ostéite déformante de Paget . . . . . 161
Deux cas d'Exostoses ostéogéniques multiples . . . . . 162

MÉDECINE. DIVERS :

De l'Albuminurie cyclique . . . . . 163
Sur un cas d'Hyperglobulie chez un malade atteint de Cyanose tardive par malformation cardiaque congénitale . . . . . 163
Ladrerie généralisée . . . . . 164
De la tuberculose pulmonaire chez les amputés . . . . . 165
De l'infantilisme Pottique . . . . . 165
Sur un cas de Typho-lombricose . . . . . 166
Mélanodermie de cause incertaine . . . . . 167
Vitiligo avec symptômes tabétiformes . . . . . 168
Un cas de maladie de Basedow avec vitiligo . . . . . 168

Pages.

Un cas de lésions trophiques cutanées consécutives à des applications de rayons Rœntgen ..... 169
Sur trois cas de Rhinelcose ..... 169
Mamelle surnuméraire transmise héréditairement et coïncidant avec plusieurs grossesses gémellaires ..... 171

THÉRAPEUTIQUE :

Un cas de myxœdème guéri par l'emploi de la Thyroïdine ..... 172
Cas de myxœdème chirurgical de l'adulte amélioré par l'Iodothyrine ..... 172
De la médication thyroïdienne dans le goitre vulgaire ..... 173
Du traitement de la Pneumonie par la levure de bière ..... 173
Action du salophène dans le rhumatisme articulaire aigu et subaigu, dans la goutte et la chorée ..... 174
Un cas d'Arthropathie tabétique amélioré par l'usage de l'Aspirine ..... 175
La ponction lombaire contre la céphalée persistante des brightiques ..... 175
Sur la ponction lombaire contre la céphalée des brightiques ..... 176
Céphalée de la période secondaire de la syphilis rapidement améliorée par la ponction lombaire ..... 177
Sur un cas de Lumbago guéri instantanément par une injection intra-arachnoïdienne de 5 milligrammes de cocaïne ..... 177
Sur le traitement de la sciatique par injection intra-arachnoïdienne de doses minimes de cocaïne ..... 178
Quelques résultats du traitement des névralgies par les injections sous-cutanées d'air atmosphérique ..... 179
Sur l'action antispasmodique du véronal dans certaines affections spasmodiques du système nerveux central ..... 180
Du traitement des Chéloïdes ..... 182

NEUROLOGIE :

*Cerveau* ..... 185
Sur la myosismie bilatérale observée aux membres inférieurs chez les hémiplégiques organiques récents ..... 185
Forme sénile de sclérose combinée ..... 186
La Congestion cérébrale devant l'Académie de médecine en 1861 ..... 187
De l'aploplexie traumatique tardive ; son importance au point de vue médico-légal ..... 187
Diplégie faciale totale avec paralysie glosso-laryngo-cervicale chez deux frères ... 188
Syndrome bulbaire myasthénique de Erb ..... 189
Sur la fréquence des troubles du réflexe pharyngé et de la parole dans les lésions de l'hémisphère droit du cerveau ..... 189
Sur un cas d'Atrophie de la langue dans le mal de Pott sous-occipital ..... 190
Recherches expérimentales sur la vie mentale des Aphasiques ..... 190
Recherches expérimentales sur la mémoire immédiate des Aphasiques ..... 191
Recherches expérimentales sur l'association des idées chez les Aphasiques ..... 191

Pages.

Sur une variété particulière de syndrome alterne : paralysie de l'oculo-moteur commun droit, Kératite neuro-paralytique droite et hémiplégie gauche ..... 192
Syndrome de Weber avec hémianopsie persistant depuis 27 ans ..... 193
Article Hémiplégie spasmodique infantile ..... 193
Présentation d'un Hémiplégique infantile et d'un Diplégique n'ayant jamais présenté d'attaque d'Épilepsie ..... 194
Le phénomène du jambier antérieur (Phénomène de Strümpell) ..... 195
Mouvements athétoïdes de nature indéterminée ..... 195
Ramollissement du genou du corps calleux ..... 196
Hémiparesthésie subjective chez un hémiplégique ..... 196

*Moelle* ..... 197
Sur quelques points de la symptomatologie de la Paraplégie spasdomique syphilitique ..... 197
Sur la contraction réflexe des adducteurs de la cuisse déterminée par la percussion du tendon rotulien du côté opposé ..... 198
A quel âge meurent les tabétiques ? ..... 199
Des troubles vertigineux dans le Tabes ..... 200
Évolution de l'Amaurose tabétique ..... 200
De l'influence de la cécité sur les troubles spinaux sensitifs et moteurs du tabes .. 202
Tabes avec Atrophie des muscles innervés par la branche motrice du trijumeau .. 204
Quelques résultats du cyto-diagnostic du liquide céphalo-rachidien chez les tabétiques ..... 204
La température des tabétiques ..... 205
Maux perforants buccaux chez deux tabétiques dus au port d'un dentier ..... 206
Tabes et Syphilis ..... 207
Étude clinique de la forme tabétique des scléroses combinées ..... 207
Existe-t-il une Atrophie musculaire progressive Aran-Duchenne ? ..... 209
Amyotrophie datant de l'enfance. — Paralysie spinale infantile ou Méningite cérébro-spinale ..... 211
Sur la scoliose tardive dans la paralysie spinale infantile ..... 212
Du thorax en bateau dans la Syringomyélie ..... 213
Les troubles psychiques dans la Syringomyélie ..... 214
La forme spasmodique de la Syringomyélie ..... 214
Un cas de Syringomyélie à forme pseudo-acromégalique ..... 215
De la sclérose en plaques chez les enfants ..... 215
Lathyrisme et Beriberi ..... 216

*Nerfs périphériques et Muscles* .....
Zona, ses irradiations sur les viscères sous-jacents ..... 218
Forme spéciale de Névrite interstitielle hypertrophique progressive de l'enfance .. 218
Sur un cas d'Hémiatrophie de la face et du membre supérieur avec Paralysie faciale du même côté ..... 219
Contribution à l'étude de quelques-unes des formes cliniques de la Myopathie progressive primitive ..... 220
Sur une forme de Myopathie progressive primitive avec ptosis bilatéral et participation des muscles masticateurs ..... 221

Pages.

*Névroses* ..... 222

De la déviation faciale dans l'hémiplégie hystérique (Hémispasme glosso-labié hystérique) ..... 222

Sulfure de Carbone et Hystérie ..... 223

Deux observations d'Angine de poitrine dans l'Hystérie ..... 223

Contribution à l'étude de la paralysie hystérique sans contracture ..... 224

L'Hystérie mâle à la Consultation du Bureau Central ..... 225

Ancienne observation (1772) d'Éternûment névropathique dans l'Hystérie ..... 225

Sur un cas d'Hystérie sénile ..... 226

Deux cas d'Astasie-Abasie à début sénile ..... 226

Tachycardie dans la Paralysie agitante ..... 227

Note sur l'Ovarie dans la chorée de Sydenham ..... 227

Torticolis mental avec mouvements des membres supérieurs de nature spasmodique ..... 228

Chorée chronique de nature indéterminée chez un homme de 60 ans ..... 228

Spasme névropathique d'élévation des yeux ..... 229

*Liste des Travaux scientifiques inspirés par M. Pierre Marie* ..... 232

PARIS. — TYP. PLON-NOURRIT ET Cie, 8, RUE GARANCIÈRE — 9966.